

## Toxoplasmosis congénita en el valle de México. Resultados de una serie de casos

### Congenital toxoplasmosis in the Valley of Mexico. Results of a series of cases

Valeria Gómez-Toscano,<sup>1\*</sup> Karen Alejandra Linares-López,<sup>1\*\*</sup> Gabriel Emmanuel Arce-Estrada,<sup>1\*\*</sup> Ricardo Figueroa-Damián,<sup>2</sup> Diana Miriam Barrios-Bautista,<sup>1\*\*</sup> Liliana Hernández-Luengas,<sup>1\*\*</sup> Christian Alejandro Bonilla-Ríos,<sup>1\*\*</sup> Blanca Luz Tecuátl-Herrada,<sup>1\*</sup> Héctor Luna-Pastén,<sup>1</sup> Mercedes Macías-Parra,<sup>1</sup> Irma Cañedo-Solares,<sup>1</sup> Patricia Saltigeral-Simentel,<sup>1</sup> Luz Belinda Ortiz-Alegría,<sup>1</sup> Vanesa Bosch-Canto,<sup>1</sup> Claudia Patricia Rico-Torres,<sup>1</sup> Juan Carlos Ordaz-Favila,<sup>1</sup> José Antonio Vargas-Villavicencio,<sup>1</sup> Carlos López-Candiani,<sup>1</sup> Lizbeth Xicoténcatl-García,<sup>1</sup> Blanca Gloria Hernández-Antúnez,<sup>1</sup> Matilde Ruiz-García,<sup>1</sup> Mónica Patricia Escobedo-Torres,<sup>3</sup> Iván Rolando Rivera-González,<sup>1</sup> Luis Oscar González-González,<sup>1</sup> Juan Carlos Mora-González,<sup>4</sup> Iris Evelin Paredes-Alonzo,<sup>3</sup> Ana María Flores-Lechuga,<sup>1</sup> Lorena Hernández Delgado,<sup>3</sup> Dolores Correa<sup>1</sup>

#### Resumen

**ANTECEDENTES:** En México prevalecen cepas “virulentas” de *Toxoplasma gondii*, por lo que el cuadro clínico puede ser diferente a los reportados para regiones donde circulan cepas no virulentas, como Europa, Estados Unidos y Canadá.

**MÉTODOS:** Se reporta una serie de casos con toxoplasmosis congénita reclutados a partir de 2005 por tamiz prenatal o postnatal, o porque llegaron como casos clínicos al INP, y que conforman parte de una serie de casos.

**RESULTADOS:** Todos los pacientes presentaron manifestaciones clínicas, pero el grupo de tamiz prenatal presentó una infección más localizada y menos grave, principalmente con espasticidad y retraso psicomotor leve. El grupo de tamiz postnatal presentó características clínicas intermedias, con retraso psicomotor leve, moderado o grave, bajo peso al nacimiento, micro o hidrocefalia, ictericia, hepatomegalia, esplenomegalia, calcificaciones intracraneales y espasticidad. Los pacientes más afectados fueron aquellos que se presentaron como casos clínicos, con una amplia variedad de manifestaciones clínicas y el peor pronóstico, incluida la muerte. Seis pacientes presentaron comorbilidades. Veinte casos fueron positivos para dos o más pruebas de laboratorio; el resto sólo para una.

**CONCLUSIONES.** Nuestros resultados apoyan que la toxoplasmosis congénita en México es más grave que en otros países, y que urge implementar tamiz prenatal efectivo, para prevención y profilaxis.

**PALABRAS CLAVE:** complejidad diagnóstica; evaluación prenatal; heterogeneidad clínica; tamiz postnatal; tamiz prenatal; toxoplasmosis congénita; *Toxoplasma gondii*

#### Abstract

**BACKGROUND.** In Mexico “virulent” strains of *Toxoplasma gondii* prevail, so the clinical picture may be different to that reported for regions where non-virulent strains are present, such as Europe, United States and Canada.

**METHODS.** We report a series of children with congenital toxoplasmosis recruited since 2005 by prenatal or postnatal screening, or because they arrived as clinical cases at the INP.

**RESULTS.** All the patients presented clinical manifestations, but the prenatal screening group presented a more localized and less severe infection, mainly with spasticity and mild psychomotor retardation. The postnatal screen group presented intermediate clinical characteristics, with mild, moderate or severe psychomotor retardation, low birth weight, micro or hydrocephalus, jaundice, hepatomegaly, splenomegaly, intracranial calcifications and spasticity. The most affected patients were those that presented as clinical cases, with a wide variety of clinical manifestations and the worst prognosis,

1. Instituto Nacional de Pediatría
  2. Instituto Nacional de Perinatología
  3. Hospital General Dr. Manuel Gea González
  4. Centro de Salud Gustavo A. Rovirosa
- \* Estudiantes de de Maestría; \*\* Estudiantes de Servicio Social en Investigación (Medicina, UNAM y UAEMex)

**Recibido:** 20 de marzo de 2018

**Aceptado:** 16 de julio de 2018

#### Correspondencia

Dolores Correa, PhD  
mariadol@yahoo.com

#### Este artículo debe citarse como

Gómez Toscano V, Linares-López KA, Arce-Estrada GE, FigueroaDamián R, Barrios Bautista DM, Hernández Luengas L, Bonilla Ríos CA, Tecuátl Herrada BL, Luna Pastén H, Macías Parra M, Cañedo Solares I, Saltigeral Simentel P, Ortiz Alegría LB, Bosch Canto V, Rico Torres CP, Ordaz Favila JC, Vargas Villavicencio JA, López Candiani C, Xicoténcatl García L, Hernández Antúnez BG, Ruiz García M, Escobedo Torres MP, Rivera González IR, González González LO, Mora González JC, Paredes Alonzo IE, Flores Lechuga AM, Hernández Delgado L, Dolores Correa. Toxoplasmosis congénita en el valle de México. Resultados de una serie de casos. Acta Pediatr Mex. 2018;39(6):321-333.  
DOI: <http://dx.doi.org/10.18233/APM-39No6pp321-3331730>



trabajo presentamos 30 casos reclutados por tamiz prenatal o neonatal, o porque requirieron atención hospitalaria en el Instituto Nacional de Pediatría (INP).

## METODOLOGÍA

### Pacientes

Se describen 30 casos de toxoplasmosis congénita, diez de los cuales se buscaron intencionalmente entre 2005 y 2017, cinco mediante el tamiz prenatal en el Instituto Nacional de Perinatología (INPer) y el Centro de Salud Gustavo A. Roviroso (CSGR); y cinco mediante tamiz postnatal en el Hospital General Dr. Manuel Gea González (HGMGG). Los 20 pacientes restantes fueron remitidos (o sus muestras, en casos de confirmación en etapa fetal) como casos clínicos al Instituto Nacional de Pediatría (INP) por parte del INPer, el HGMGG u otros centros de salud. Todos los pacientes fueron evaluados clínicamente en varios servicios del INP: Infectología, Oftalmología, Audiología, Neurología y el Laboratorio de Seguimiento del Neurodesarrollo. Se realizaron estudios específicos según fue necesario, incluidos los generales de laboratorio (biometría hemática completa, pruebas de función hepática), punción lumbar, examen oftalmológico, tamiz auditivo, ultrasonido transfontanelar, tomografía computarizada de cráneo (TC), resonancia magnética cerebral (RM), electroencefalograma (EEG), así como potenciales evocados visuales.

Todos los pacientes se clasificaron de acuerdo con la gravedad de la infección y a su localización, siguiendo los criterios sugeridos en la literatura internacional, de la siguiente manera: <sup>5,6,13,14</sup>

### Gravedad

-Infección leve: pacientes con toxoplasmosis congénita que no presentan manifestaciones

en el examen físico o con hallazgos clínicos aislados, que no permiten la sospecha de toxoplasmosis congénita. Estos pacientes pueden tener anomalías en exámenes más específicos, como exámenes oftalmológicos, pruebas de laboratorio y estudios de imagen, que sugieren una infección congénita.

- Infección moderada/grave: pacientes con afectación neuro-oftálmica grave o infección diseminada que requiere manejo intrahospitalario, mortinatos, muertes perinatales o neonatales.

### Localización

- Infección neurológica: pacientes con hallazgos neurológicos como calcificaciones intracraneales, hidrocefalia, microcefalia, convulsiones, electroencefalograma anormal, espasticidad, encefalitis, atrofia cerebral, hemorragia intracraneal, pérdida de la audición, potenciales evocados visuales alterados, hiperproteinorraquia o pleocitosis.

-Infección neuro-oftálmica: Pacientes con infección neurológica más alteraciones oftálmicas como retinocoroiditis o cualquier otra afectación retiniana, uveítis, hemorragia intraocular, anoftalmia, microftalmia, microcórnea, coloboma, calcificaciones intraoculares, atrofia óptica, catarata, estrabismo y nistagmo.

-Infección diseminada: pacientes con afectación neurológica/neuro-oftálmica más una manifestación clínica de infección generalizada, como bajo peso al nacer, ictericia, hepatomegalia o colestasis, esplenomegalia, calcificaciones intrahepáticas, erupción petequial, miocarditis, anemia, trombocitopenia, eosinofilia o neumonitis.

Las pruebas de laboratorio que respaldan el diagnóstico de toxoplasmosis congénita incluyen el

including death. Six patients presented comorbidities. Twenty cases were positive for two or more laboratory tests; the rest only for one.

**CONCLUSIONS.** Our results support that congenital toxoplasmosis in Mexico is more serious than in other countries, and that it is urgent to implement effective prenatal screening for prevention and prophylaxis.

**KEYWORDS:** Diagnostic complexity; prenatal evaluation; clinical heterogeneity; postnatal screening; prenatal screening; congenital toxoplasmosis; *Toxoplasma gondii*

## INTRODUCCIÓN

La toxoplasmosis congénita es consecuencia de la transmisión vertical de *Toxoplasma gondii* durante una infección materna.<sup>1</sup> Su frecuencia es variable de acuerdo con el área geográfica; en la Ciudad de México, ocurren aproximadamente dos casos por cada 1000 recién nacidos.<sup>2</sup>

En países de Europa, así como en Estados Unidos y Canadá, prevalecen cepas no virulentas; ahí se demostró hace casi 20 años que las tasas de infección fetal y la gravedad clínica dependen del período de embarazo en el que la madre se infecta, habiendo un aumento del riesgo de transmisión y disminución del riesgo de daño fetal con el avance del embarazo.<sup>1</sup> Estos fenómenos explican porqué en esas regiones la mayoría de los recién nacidos infectados de forma congénita son asintomáticos (70-90%) y la mayoría de los bebés con problemas clínicos al nacer son resultado de infecciones del segundo trimestre.

Cabe destacar que la mayoría de los pacientes con infección congénita nacidos aparentemente sanos desarrollan secuelas durante los primeros años de vida extrauterina, principalmente oftalmológicas y neurológicas.<sup>3,4</sup> Aunque existe controversia sobre la utilidad del tratamiento en pacientes subclínicos, la mayoría de los expertos creen que es apropiado administrarlo a pesar de la toxicidad hematológica asociada a la pirimetamina, ya que parece prevenir secuelas o reducir

su gravedad.<sup>4-8</sup> Por lo tanto, el diagnóstico de laboratorio se vuelve crucial para el manejo de pacientes con infección congénita, independientemente de la presencia de problemas clínicos. En este sentido, es conveniente enfatizar que no existe una única prueba que permita la confirmación diagnóstica, y aunque se considera que la persistencia de anticuerpos específicos después de un año es la más confiable, resulta inútil si las secuelas se desarrollan antes.<sup>6-8</sup>

En las regiones tropicales se ha observado mayor gravedad y heterogeneidad clínica.<sup>5,9</sup> En estos casos, la relación entre el periodo de gestación en el que ocurre la infección y la presencia de problemas clínicos no parece seguir el patrón referido anteriormente, probablemente porque se presentan cepas más virulentas (tipo I o atípicas).<sup>10</sup>

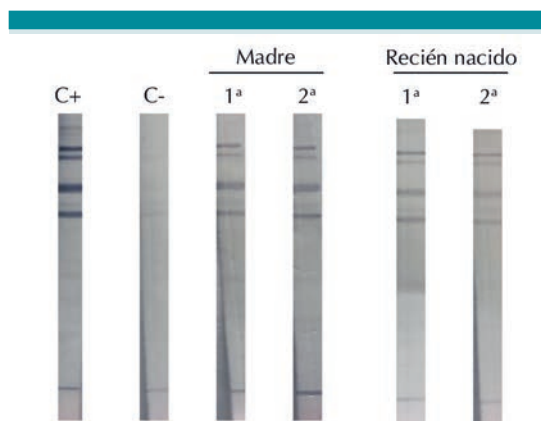
En México hemos demostrado que la infección es debida a cepas tipo I o derivadas de éstas, lo que distingue a nuestro país de Estados Unidos, pero también de los países tropicales de Sudamérica.<sup>11,12</sup>

Hasta donde sabemos, no se ha descrito una serie de casos de infección congénita en México. Por ello, desde 2005 se iniciaron colaboraciones intra e interinstitucionales para iniciarla y describir los casos que ocurren, su expresión clínica, las comorbilidades y diversos factores que influyen en el desenlace clínico. En este

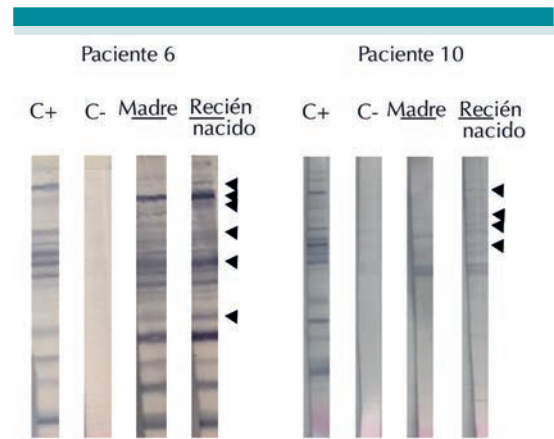
ELISA indirecto para anticuerpos IgG adaptado para titulación, Western Blot comparativo (WB) de madre / recién nacido para IgG e IgM y PCR de punto final o en tiempo real (sonda Taqman de Applied Biosystems).

Se consideró infección congénita por *T. gondii* si hubo: a) presencia de anticuerpos IgM por Western Blot en el suero del recién nacido (**Figura 1**); b) "neoanticuerpos" IgG en WB (**Figura 2**); c) PCR positiva en sangre fetal o neonatal (parasitemia) o líquido amniótico, durante la detección prenatal; d) mayores títulos de IgG en el niño que en la madre o e) aumento de los niveles de anticuerpos en muestras consecutivas del recién nacido (**Figura 3**). Todas estas pruebas fueron estandarizadas, adaptadas y validadas previamente.<sup>2,15-17</sup>

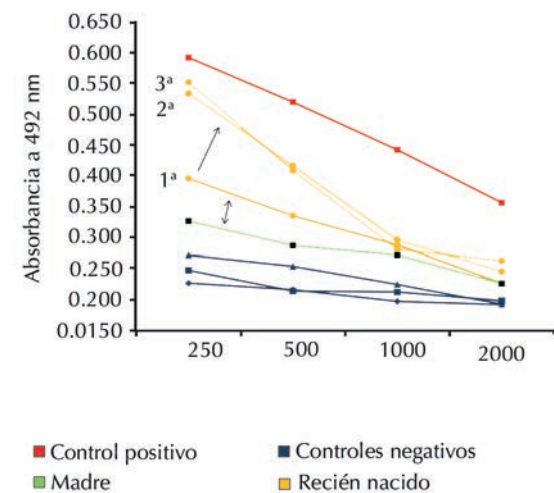
Las madres y los recién nacidos recibieron tratamiento con espiramicina y/o pirimetamina, trimetoprim/sulfametoxazol y ácido folínico, de acuerdo con las recomendaciones internacionales para esquemas prenatales y postnatales.<sup>3,6,18</sup>



**Figura 1.** Western blots representativos de la comparación madre-hijo para la búsqueda de anticuerpos anti-*T. gondii* de clase IgM. C+: Control positivo; C-: Control negativo; 1ª: Primera muestra 2ª: Segunda muestra (tomada 3 semanas después de la primera).



**Figura 2.** Western blots representativos de la comparación madre-hijo para la búsqueda de neo-anticuerpos anti-*T. gondii* de clase IgG. C+: Control positivo; C-: Control negativo. Las cabezas de flecha indican neoanticuerpos (bandas en el recién nacido y ausentes en la madre o más intensas en el recién nacido que en la madre).



**Figura 3.** Aumento de concentraciones de anticuerpos IgG anti-*T. gondii* en tres muestras consecutivas tomadas del caso 13 con intervalos de tres semanas entre ellas (líneas amarillas) y en comparación con las de su madre (línea verde). Las líneas roja y azules representan los resultados de los controles positivo y negativo, respectivamente.

### Aspectos éticos

El estudio incluyó diez recién nacidos que participaron en uno de dos proyectos multicéntricos aprobados por los Comités de Investigación y Ética en Investigación del INP (números de registro 002/2008 y 060/2011), del INPer (número de registro 212250-02231) y un subproyecto aprobado en el HGMGG (número de registro 21-26-2013). Todos los procedimientos fueron explicados a los padres o tutores, quienes firmaron una carta de consentimiento informado.

### DESCRIPCIÓN DE CASOS

Se incluyeron treinta pacientes con infección congénita por *Toxoplasma gondii*. Doce eran mujeres y dieciocho hombres (**Cuadro 1**). Veinticuatro niños (80%) nacieron de embarazos complicados, incluyendo amenaza de aborto, oligohidramnios, preeclampsia, diabetes gestacional, trombocitopenia, hematoma placentario y trabajo de parto pretérmino. La mediana de edad de los pacientes al momento del diagnóstico fue de 94 días (cero a 730): tres de los cinco casos detectados por tamiz prenatal se confirmaron al momento del parto. Los cinco casos de detección postnatal se diagnosticaron entre los días tres y 27 después del parto, y los veinte casos clínicos se confirmaron desde el nacimiento hasta los 730 días de vida extrauterina. Todos los casos, a excepción de siete, nacieron de término y presentaron bajo o muy bajo peso para la edad gestacional; de estos siete, tres pertenecían al grupo de tamiz postnatal y el resto al grupo de casos clínicos.

Los pacientes detectados mediante tamiz prenatal mostraron signos leves en el momento del nacimiento, mientras que los que se detectaron por manifestaciones clínicas sugerentes y posterior diagnóstico de laboratorio, presentaron las alteraciones más graves (**Cuadro 1**). Los recién nacidos detectados mediante tamiz postnatal constituyeron un grupo heterogéneo, ya que

hubo algunos casos con infección leve y otros con hallazgos clínicos moderados/severos.

En cuanto a la localización, se observó un patrón similar al de la gravedad, pues todos los pacientes detectados mediante tamiz prenatal mostraron infección exclusivamente neurológica. En comparación, el 55% (11/20) de los casos clínicos presentaron infección diseminada, el 25% (5/20) neuro-oftálmica y el 20% (4/20) neurológica. El grupo reclutado por tamiz postnatal también fue heterogéneo en este sentido.

Como puede verse en el **cuadro 1**, todos los pacientes presentaron retraso psicomotor, siendo graves en 10 de 25 evaluados (40%). El caso número cinco todavía está en seguimiento para la detección de secuelas.

Los pacientes con manifestaciones clínicas moderadas/graves presentaron bajo peso al nacer para la edad gestacional, ictericia, hepatomegalia, esplenomegalia, retinocoroiditis, hipoacusia, espasticidad, uveítis, catarata, microcefalia, hidrocefalia, calcificaciones intraparenquimatosas difusas, EEG anormal, crisis convulsivas, trombocitopenia, anemia y/o retraso psicomotor grave; además, algunos de ellos murieron.

Seis pacientes presentaron comorbilidades no relacionadas con la diseminación de *T. gondii*: el caso 23 que se remitió al INP debido a Trisomía 18, una entidad que por sí misma explica la gravedad de la alteración neurológica. En este caso se realizó una evaluación oftalmológica, siendo la retinocoroiditis el hallazgo sugerente de toxoplasmosis, que se confirmó mediante pruebas específicas. En los otros casos, el estado clínico también empeoró por la comorbilidad: el caso seis presentó púrpura fulminante debido a deficiencia de proteína C; el caso 19 cursó con acidosis tubular renal; el caso 24 tuvo infección perinatal por VIH; y hubo dos casos de coinfección con CMV congénito (casos 10 y



Cuadro 1. Hallazgos clínicos en los casos de toxoplasmosis congénita (continúa en la siguiente página)

Origen del caso	Caso número	Sexo	Datos clínicos en el embarazo	Semanas de gestación al nacimiento	Peso al nacimiento (g)	Edad al diagnóstico (días)	Ictericia	Hepato-megalia	Espeno-megalia	Retino-corioiditis	Hipoacusia	Espasticidad	Calcificaciones	Hidrocefalia/microcefalia	Retraso psicomotor	Otras	Localización infección	Gravedad de la infección
	1	M	Oligohidramnios	41	2838	0	-	+	-	-	-	+	-	-	Leve	-	Neurrológico	Leve
	2	F	Amenaza de aborto	39	3080	0	-	-	-	-	-	-	-	-	-	-	Neurrológico	Leve
	3	M	Preeclampsia, colestasis hepática	40	3260	0	-	-	-	-	-	+	-	-	-	-	Neurrológico	Leve
Tamiz prenatal	4	M	Amenaza de aborto, diabetes gestacional y trombocitopenia	37	3573	278	+	-	-	-	-	-	-	-	-	Dacriostenosis bilateral	Neurrológico	Leve
	5	M	Diabetes gestacional	38	2505	84	+	-	-	-	+	-	-	-	-	-	Neurrológico	Leve
Global	4:1			39	3051	72	40%	20%	0%	0%	20%	40%	0%	0%	Leve 100% (4/4)	-	100% Neurrológico	100% Leve
	6	M	Hematoma placentario	38	2450 (bajo)	3	+	+	+	-	-	-	-	Microcefalia	Leve	Atrofia cerebral	Diseminado	Leve
	7	F	Preeclampsia	37	1615 (muy bajo)	26	-	-	-	-	-	+	Paroquimatosas	-	-	Restricción del crecimiento intrauterino, limitadas generalizadas, potenciales visuales (PEV) con alteración de la vía visual y atrofia cerebral.	Diseminado	Moderado/grave
Tamiz postnatal	8	M	-	40	3530	27	-	-	-	-	-	-	-	-	Moderado	Atrofia cerebral	Neurrológico	Leve
	9	M	-	39	3180	10	-	-	-	-	-	+	-	-	grave	Exantema petequial, uveítis, hemorragia subhialoidea OI, hemorragia subretiniana OD, hemorragia intracranial	Neurrológico	Leve
	10	M	Restricción del crecimiento intrauterino, hidrocefalia y oligohidramnios	38	1383 (muy bajo)	4	-	+	+	-	+	+	Subependimarias	Ambas	grave	Exantema petequial, uveítis, hemorragia subhialoidea OI, hemorragia subretiniana OD, hemorragia intracranial	Diseminado	Moderado/grave
Global	4:1			38	2431	14	20%	40%	40%	0%	20%	60%	0.4	40%	Leve 40%, Mod 40%, grave 20%	-	40% neurrológico, 60% diseminado	60% leve, 40% moderado/grave
	11	F	Toxoplasmosis aguda a las 6 SDG	38	2840	0	-	+	-	-	-	-	-	-	Leve	-	Diseminado	Moderado/grave
Caso clínico	12	F	Retraso del crecimiento intrauterino, polihidramnios	39	2700	101	-	+	-	+	+	-	-	Microcefalia	-	Atrofia cerebral leve, implantación auricular baja, extremidades hipotróficas	Neuro-oftálmico	Leve

Cuadro 1. Hallazgos clínicos en los casos de toxoplasmosis congénita (continúa en la siguiente página)

Origen del caso	Caso número	Sexo	Datos clínicos en el embarazo	Semanas de gestación al nacimiento	Peso al nacimiento (g)	Edad al diagnóstico (días)	Ictericia	Hepato-megalia	Esplenomegalia	Retinocorooiditis	Hipoacusia	Espasticidad	Calcificaciones	Hidrocefalia/microcefalia	Retraso psicomotor	Otras	Localización infección	Gravedad de la infección
	13	F	Hidrocefalia	32	2400	28	-	+	-	+	-	-	Periventriculares	Hidrocefalia	-	Asimetría ventricular, EEG con actividad epileptiforme, crisis convulsivas	Diseminado	Moderado/ grave
	14	F	-	38	2550	183	-	-	-	+	-	-	-	-	-	PEV con alteración de la vía visual	Neuro-ofálmico	Leve
	15	M	Amenaza de parto pretérmino	32	1460 (bajo)	59	+	+	-	+	-	-	Periventriculares y periventriculomatosos	Hidrocefalia	Moderado	Crisis convulsivas	Diseminado	Moderado/ grave
	16	M	Embarazo gemelar biconal biamniótico con involución de un gemelo a las 14.4 SDG	37	2780	67	-	-	-	-	+	-	-	-	-	Hendidura oblicua facial completa izquierda, atresia bilateral de coanas, anoftalmia izquierda	Neuro-ofálmico	Moderado/ grave
	17	F	Amenaza de aborto, preclampsia	38	2850	176	+	-	-	-	+	+	-	Hidrocefalia	grave	Crisis convulsivas, megacisterna magna	Neurológico	Moderado/ grave
	18	F	Restricción de crecimiento intrauterino e hidrocefalia	38	1945 (bajo)	28	+	+	+	-	+	-	Periventriculares y periventriculomatosos	Hidrocefalia	-	Microftalmia, catarata bilateral, restricción crecimiento intrauterino, atrofia cerebral, leucopenia, trombocitopenia, PEV con alteración de la vía visual	Diseminado	Moderado/ grave
	19	M	-	37	3000	65	+	+	+	+	+	+	Periventriculares y periventriculomatosos	Ambas	-	Disgenesia ofiálmica bilateral, microftalmia derecha, PEV con alteración de la vía visual, hiperprotemorraquia	Diseminado	Moderado/ grave
	20	F	Sufrimiento fetal	38	-	730	-	-	-	-	+	+	Periventriculares y periventriculomatosos	Ambas	-	Atrofia cerebral, craneosinostosis, EEG con actividad lenta generalizada y desorganizada, crisis convulsivas	Neurológico	Moderado/ grave
	21	M	Amenaza de aborto	39	4300	165	-	-	-	-	-	-	-	-	-	Esclerización de retina izquierda, atrofia retiniana bilateral, catarata congénita bilateral, microcórnea bilateral, coloboma bilateral, calcificaciones intraoculares bilaterales, PEV sin respuesta	Neuro-ofálmico	Moderado/ grave

Cuadro 1. Hallazgos clínicos en los casos de toxoplasmosis congénita (continuación)

Origen del caso	Caso número	Sexo	Datos clínicos en el embarazo	Semanas de gestación al nacimiento	Peso al nacimiento (g)	Edad al diagnóstico (días)	Ictericia	Hepato-megalia	Esplenomegalia	Retino-coroiditis	Hipoacusia	Espasticidad	Calificaciones	Hidrocefalia/microcefalia	Retraso psicomotor	Otras	Localización infección	Gravedad de la infección		
	22	M	Oligohidramnios e hidrocefalia	32	1700	12	+	+	+	+	+	-	-	Hidrocefalia		Calificaciones intrahepáticas, uveítis bilateral, desprendimiento retiniano total bilateral, hemorragias subcoroidales bilaterales, hiperproteinorrea, PEVTC grado IV con dispersión temporal-cortical	Diseminado	Moderado/ grave		
	23	M	-	nr		30	+	+	+	+			+	Hidrocefalia	+	Colestasis, macrocefalia	Diseminado	Moderado/ grave		
	24	F	-	nr			+	+	+							Muerte perinatal	Diseminado	Moderado/ grave		
	25	M	Hidrops fetal	24		0										Hidrops fetal y obito	Diseminado	Moderado/ grave		
	26	F	Hidrops fetal y polihidramnios	30.6		0											Diseminado	Moderado/ grave		
	27	F	Parto prematuro	26		7	+										Diseminado	Moderado/ grave		
	28	M	Hidrocefalia, displasia ósea, holopros-encefalia, labio y paladar hendido	37	3060	90	-	-	-	+	-	-	-	-	grave	Colestasis, ascitis, trombocitopenia, anemia	Diseminado	Moderado/ grave		
	29	M	Preeclampsia	38	2515	183	-	+	+	-	+	-	-	-		Microcefalia derecha, coloboma nervio optico, holoprosencefalia, colpocefalia, agenesia de cuerpo calloso, labio y paladar hendido completo, polidactilia, sindactilia, CIA, PCA, clinodactilia, lengua bifida	Neuro-oftálmico	Moderado/ grave		
	30	M	Hidrocefalia	37.5	2350 (bajo)	456	-	-	-	-	+	-	-	Ambas		Dolicocefalia, limitación de megalias generalizadas, anemia, trompoctopenia	Diseminado	Moderado/ grave		
Global	1:1			35	2612	103	41%	53%	27%	53%	64%	20%	0.35	59%		Estrabismo	Diseminado	Moderado/ grave		
																		10% neuro-lógico, 25% neuro-oftálmico, 65% diseminado	Moderado/ grave	
																			Leve 25%, Mod 13%, Grave 56%, Sin clasificar 6%	Moderado/ grave

\* Paciente con trisomía 18 y toxoplasmosis congénita

\*\* Paciente con coinfección congénita CMV-Toxoplasma gondii

\*\*\* Paciente con infección congénita por VIH e Infección ADQUIRIDA por T. gondii

\*\*\*\* Paciente con infección congénita por CMV e infección ADQUIRIDA por T. gondii

+ Paciente con acidosis tubular renal

++ Paciente con Púrpura fulminante secundaria a déficit proteína C





25), ambos con afectación neurológica severa, que se explica porque estos agentes comparten características clínicas y pueden aumentar el daño si se presentan juntos.

Todos los pacientes evaluados tenían anticuerpos IgG específicos evaluados por ELISA; 19 (63%) fueron positivos o sospechosos de neoanticuerpos IgG en western blot, y 19 (63%) tenían anticuerpos IgM (**Cuadro 2**). Sólo 15 de los pacientes tuvieron PCR positiva, uno de ellos en el pulmón de un ratón inoculado con la muestra de líquido amniótico durante el embarazo (bioensayo). Sólo tres pacientes presentaron tres pruebas de toxoplasmosis congénita positivas, diecisiete tenían dos y diez sólo una (**Cuadro 2**). Hubo seis casos en los que los títulos de IgG en ELISA fueron más altos en los niños que en sus madres o aumentaron en muestras consecutivas del recién nacido. Por lo tanto, el diagnóstico de laboratorio requirió las cuatro pruebas confirmatorias para optimizar la sensibilidad.

## DISCUSIÓN

Hasta el 75% de los niños con toxoplasmosis congénita son asintomáticos al nacer en Europa y otras regiones de prevalencia relativamente baja causada por cepas no virulentas, aunque de 24 a 85% desarrollan secuelas meses o años más tarde.<sup>1,3,10</sup> Sin embargo, el 100% de los pacientes del presente estudio tuvieron manifestaciones clínicas al nacimiento o en la etapa de lactante. Estos hallazgos incluyeron la tríada clásica de toxoplasmosis congénita (hidrocefalia, retinocoroiditis y calcificaciones intraparenquimatosas), retraso psicomotor, hepatomegalia e ictericia, e incluso problemas raramente encontrados (como hendidura completa oblicua facial y anoftalmia en un caso, descrito en detalle en una publicación *ad hoc*).<sup>19</sup> Además, siete niños presentaron bajo o muy bajo peso al nacer y seis nacieron antes de término, característica común de las infecciones del grupo TORCH.<sup>18</sup>

La edad al momento del diagnóstico fue menor en los pacientes identificados mediante tamiz prenatal o postnatal, lo que permitió el diagnóstico antes de que se presentara daño clínico, y brindar tratamiento oportuno, que garantizara un mejor pronóstico y menos secuelas a corto plazo.<sup>1,3-6</sup>

En los casos presentados aquí, las manifestaciones clínicas variaron de leves a moderadas/graves. Esto podría estar asociado con el momento del diagnóstico, ya que los signos clínicos fueron menos graves en los niños detectados antes del nacimiento. Cabe señalar que, las madres se sometieron a tratamiento prenatal para evitar la transmisión vertical; aunque ésta de todos modos ocurrió, el tratamiento pudo disminuir la carga parasitaria y permitir una mejor respuesta fetal ante el patógeno. Otros factores que pueden determinar la gravedad de la infección son el momento de la transmisión vertical durante el embarazo, el perfil inmunológico de la madre o el recién nacido, la carga del parásito y su virulencia.<sup>1,10,13</sup> En este sentido, cabe resaltar que nueve de los casos reportados aquí fueron ocasionados por cepas tipo I o relacionadas a éstas, las cuales son altamente virulentas, lo que explica por qué no hubo algún caso asintomático, como se ha reportado en países al norte de México y de Europa.<sup>11,12</sup>

Como mencionamos anteriormente, hubo seis pacientes con comorbilidades. Merecen mención especial los casos de coinfección por CMV que se detectaron con graves problemas clínicos. Es bien sabido que la toxoplasmosis y la infección por CMV tienen características clínicas superpuestas, por lo que las pruebas de laboratorio son cruciales para el diagnóstico diferencial. La coinfección entre los patógenos de TORCH ha sido escasamente investigada y hay muy pocos casos documentados de coinfección congénita por CMV y *T. gondii*: se encontró un informe de caso de un recién nacido prematuro con coinfección por VIH, CMV y *T. gondii* que inicial-

Cuadro 2. Pruebas de laboratorio usadas para confirmar la toxoplasmosis congénita (continúa en la siguiente página)

Origen del caso	Caso número	ELISA IgG	AVIDEZ IgG	Western blot IgG	Western blot IgM	PCR	Método de confirmación
Tamiz prenatal	1	+	alta	neo	+	-	WB IgG con neoanticuerpos, IgM +
	2	+	baja	neo	+	+	WB IgG con neoanticuerpos e IgM +, PCR +
	3	+	nd	+	+	+	WB IgM +ELISA en líquido amniótico, PCR + aislamiento en pulmón de ratón
	4	+	alta	neo	-	+	WB IgG con neoanticuerpos, PCR +
	5	+	alta	+	+	-	WB IgM +
	Global	100%	25% baja	60% neo	80% IgM+	60%	-
Tamiz postnatal	6	+	alta	neo	+	-	WB IgG con neoanticuerpos, IgM +
	7	+	intermedia	neo	+	+	WB IgG con neoanticuerpos e IgM +, PCR +
	8	+	baja	neo	-	+	ELISA IgG avidéz baja 0.4 y aumento de títulos, WB IgG con neoanticuerpos, PCR +
	9	+	intermedia	+	+	+	WB IgM+ y PCR +
	10	+	alta	neo	+	-	WB IgG con neoanticuerpos e IgM +, aumento de títulos en ELISA
	Global	100%	20%	80%	80%	60%	-
Caso clínico	11	+	alta	neo	-	+	WB IgG con neoanticuerpos, PCR + líquido amniótico
	12	+	intermedia	neo	-	-	WB IgG con neoanticuerpos
	13	+	alta	+	+	indefiniendo	WB IgM+, PCR indeterminado por muestra insuficiente.
	14	+	intermedia	neo	-	-	WB IgG con neoanticuerpos
	15	+	intermedia	+	+	-	WB IgM +
	16	+	alta	neo	-	-	WB IgG con neoanticuerpos, ELISA títulos anticuerpos IgG Neo>mama
	17	+	alta	neo	-	+	WB IgG con neoanticuerpos, PCR +
	18	+	baja	neo	-	+	ELISA IgG avidéz baja 0.37 y títulos anticuerpos IgG Neo>mama, WB IgG con neoanticuerpos PCR +
	19	+	baja	neo	-	+	WB IgG con neoanticuerpos, PCR +
	20	+	intermedia	+	+	-	WB IgM +
	21	+	intermedia	neo	+	-	WB IgG con neoanticuerpos e IgM +
	22	+	intermedia	neo	+	-	WB IgG con neoanticuerpos e IgM +, ELISA títulos Neo>mama

**Cuadro 2.** Pruebas de laboratorio usadas para confirmar la toxoplasmosis congénita (continuación)

Origen del caso	Caso número	ELISA IgG	AVIDEZ IgG	Western blot IgG	Western blot IgM	PCR	Método de confirmación
	23	+	baja	neo	+	+	WB IgG con neoanticuerpos, IgM +, ELISA títulos anticuerpos IgG avidez baja, PCR +
	24	+	baja	nd	+	+	ELISA IgG + avidez baja, IgM+, PCR +
	25	nd	nd	-	-	+	PCR + en sangre de cordón
	26	nd	nd	-	-	+	PCR + en sangre de cordón
	27	+	alta	+	+	+	ELISA títulos Neo>mama, Aumento de títulos en ELISA, ELISA IgG + en líquido peritoneal, WB IgM+, PCR+
	28	+	baja	+	+	-	ELISA + avidez baja, IgM +
	29	+	baja	-	+	-	WB IgM+, ELISA avidez 0,47
	30	+	baja	neo	-	-	ELISA IgG avidez baja 0.4 y aumento de títulos, WB IgG con neoanticuerpos
Global			39%	58%	50%	45%	

nd: no determinado

mente no tenía evidencia de enfermedad, pero requirió estudios de imagen repetidos y pruebas serológicas para confirmar el diagnóstico. Con lo anterior, se considera importante estudiar las coinfecciones de TORCH y otros agentes, porque aumentan los problemas clínicos y las secuelas de mal pronóstico.<sup>20</sup>

Nuestros resultados demuestran la importancia del tamiz prenatal o incluso neonatal para detectar casos subclínicos, lo que permite a los médicos proporcionar un tratamiento oportuno y disminuir el riesgo de complicaciones.<sup>1,3,4,6,7</sup> Desafortunadamente, los datos presentados también sugieren que rara vez se realiza tamiz a mujeres embarazadas para infección por *T. gondii* (y por el resto de los agentes del grupo TORCH). Se necesita sensibilizar al personal de salud para descartar intencionadamente infecciones potencialmente congénitas en toda mujer embarazada, ya que frecuentemente no se piensa en ellas, en parte porque cuando se presentan, comúnmente lo hacen sin generar problemas aparentes a las madres.

El diagnóstico laboratorial de toxoplasmosis congénita no es fácil debido a la posible variedad de resultados, como se muestra en esta serie de casos. Por ejemplo, en cinco pacientes, el ELISA fue positivo para IgG, con anticuerpos IgG e IgM positivos mediante western blot, pero la PCR fue negativa, algo que puede explicarse por la naturaleza intracelular del parásito, por lo que no necesariamente circula en el torrente sanguíneo durante la fase aguda. Significativamente, en el 50% de los pacientes detectados como casos clínicos el resultado de la PCR fue negativa, lo que sugiere que el parásito estaba en los tejidos en el momento del diagnóstico y no circulaba en la sangre.<sup>6-8</sup> Curiosamente, la PCR fue positiva en algunos casos con respuesta IgG "crónica", es decir, con avidez alta. Es importante destacar que la avidez no es una prueba confirmatoria

para toxoplasmosis congénita, ya que refleja una mezcla de anticuerpos maternos y neonatales, porque cruzan la placenta durante el embarazo y pueden adquirirse mediante la lactancia.

Existe controversia mundial respecto al costo/beneficio de un programa de tamiz prenatal y profilaxis, pues no se han realizado ensayos clínicos controlados con placebo, por razones éticas.<sup>21</sup> Sin embargo, las revisiones sistemáticas de grupos de casos como el que se presenta aquí, sugieren que debe detectarse y tratarse a la madre en las primeras cuatro semanas de la infección, pues se reducen la tasa de transmisión y la gravedad del cuadro clínico.<sup>22</sup> En este sentido, cabe resaltar que los resultados de la caracterización genética del parásito de nueve de los casos presentados aquí, mostraron que cinco madres (56%) tenían infección con dos cepas.<sup>12</sup> Este es un hallazgo que pone en duda el dogma de que una primera infección protege de una segunda: si bien las dos infecciones pudieron adquirirse al mismo tiempo, existe posibilidad de que haya habido reinfección; lo anterior reactiva el problema del diagnóstico de fase aguda, pues la prueba de avidéz en caso de una reinfección, no sería útil. La comparación de títulos de anticuerpos en muestras seriadas, para la demostración de la fase aguda, vuelve a tomar importancia para dar tratamiento profiláctico.<sup>21</sup>

En cuanto a los niños con infección congénita, los resultados resaltan la importancia de combinar varios métodos de diagnóstico, y se puede recurrir a pruebas simultáneas de ELISA, western blot y PCR, o en algunos casos, a la titulación de muestras seriadas para anticuerpos IgG y de comparación de títulos entre madres e hijos. Además, el encontrar diferentes subclases de anticuerpos IgG entre madre e hijo en ELISA podría apoyar el diagnóstico de certeza, pero falta establecer su utilidad.<sup>23,24</sup>

## CONCLUSIONES

En México, la presentación de toxoplasmosis congénita es frecuentemente sintomática, no sólo en aquellos pacientes detectados postnatalmente, sino incluso en los recién nacidos de madres tamizadas prenatalmente, lo que se explica por la presencia de infecciones dobles con cepas de alta virulencia, pero también por una atención prenatal inadecuada.

Debido a la complejidad y heterogeneidad de la infección congénita, a menudo es necesario combinar varios métodos para un diagnóstico preciso.

Se debe enfatizar la importancia de dar tratamiento a todos los casos, sean sintomáticos o no, para evitar o disminuir complicaciones o secuelas.

## Agradecimientos

Este trabajo fue parcialmente financiado por los proyectos CONACyT 69666 y 139721. Los autores agradecen el valioso apoyo técnico de Rafael López Reboseño, quien ayudó en la producción de antígenos para métodos serológicos (ELISA y Western blot).

## REFERENCIAS

1. Dunn D, Wallon M, Peyron F, Petersen E, Peckham C, Gilbert R. Mother-to-child transmission of toxoplasmosis: risk estimates for clinical counselling. *The Lancet*. 1999;353(9167):1829-33.
2. Vela-Amieva M, Cañedo-Solares I, Gutiérrez-Castrellón P, Pérez-Andrade M, González-Contreras C, Ortíz-Cortés J, et al. Short report: neonatal screening pilot study of *Toxoplasma gondii* congenital infection in Mexico. *Am J Trop Med Hyg*. 2005;72(2):142-4.
3. Ambroise-Thomas P, Petersen E. Congenital toxoplasmosis: scientific background, clinical management and control. Copenhagen, Denmark: Springer; 2000.
4. Wallon M, Garweg JG, Abrahamowicz M, Cornu C, Vinault S, Quantin C, et al. Ophthalmic outcomes of congenital toxoplasmosis followed until adolescence. *Paediatrics*. 2014;133(3):e601-8.

5. Martín-Hernández I. Toxoplasmosis congénita: una mirada al problema. *Rev Biomed*. 2004;15:181-90.
6. Baquero-Artigao F, del Castillo-Martín F, Fuentes-Corripio I, Goncé-Mellgren A, Fortuny-Guasch C, de la Calle Fernández-Miranda M, et al. Guía de la Sociedad Española de Infectología Pediátrica para el diagnóstico y tratamiento de la toxoplasmosis congénita. *An Pediatr*. 2013; 79(2): 116.e1-116.e16.
7. Gómez JE, Ruiz B, Silva P, Beltrán S, Cortés J, Montoya J, et al. Guía de práctica clínica para toxoplasmosis durante el embarazo y toxoplasmosis congénita en Colombia. *Infectio* 2007;11(3): 129–41.
8. Durlach R, Kaufer F, Carral L, Freuler C, Ceriotto M, Rodríguez M, et al. Consenso argentino de toxoplasmosis congénita. *Medicina (Buenos Aires)*. 2008; 68 (1): 75-87.
9. Rosso F, Agudelo A, Isaza A, Montoya JG. Toxoplasmosis congénita: aspectos clínicos y epidemiológicos de la infección durante el embarazo. *Colomb Med*. 2007; 38 (3): 316-37.
10. Rico-Torres CP, Vargas-Villavicencio JA, Correa D. Is *Toxoplasma gondii* type related to clinical outcome in human congenital infection? Systematic and critical review. *Eur J Clin Microbiol Infect Dis*. 2016; 35(7):1079-88.
11. Rico-Torres CP, Figueroa-Damián R, López-Candiani C, Macías-Avilés HA, Cedillo-Peláez C, Cañedo-Solares I, Luna-Pastén H, Tecuatl-Herrada BL, Correa D. Molecular diagnosis and genotyping of human cases of perinatal toxoplasmosis in Mexico. *Ped Infect Dis J*. 2012; 31(4):411-3.
12. Rico-Torres CP, Valenzuela-Moreno LF, Luna-Pastén H, Figueroa-Damián R, Gómez-Toscano V, Hernández-Delgado L, Escobedo-Torres MP, Correa D. High heterogeneity, mixed infections and new genotypes in human congenital toxoplasmosis cases in the mega-metropolis of Central Mexico. *Acta Trop*. 2018; 178:124-9.
13. Feigin Cherry, Demmler-Harrison, Kaplan. Toxoplasmosis Chapter 235. En: Feigin & Cherry's Textbook of Pediatric Infectious Diseases. 6th ed. Philadelphia: Saunders Elsevier; 2009. Pp. 2954-71.
14. Delhaes L, Ajzenberg D, Sicot B, Bourgeot P, Dardé ML, Dei-Cas E, et al. Severe congenital toxoplasmosis due to a *Toxoplasma gondii* strain with an atypical genotype: case report and review. *Prenatal Diagnosis* 2010; 30 (9): 902-905.
15. Cañedo-Solares I, Ortiz-Alegría LB, Figueroa-Damián R, Bustos-Bahena ML, González-Henkel H, Calderón-Segura E, Luna-Pastén H, Correa D. Toxoplasmosis in pregnancy: determination of IgM, IgG and avidity in filter paper-embedded blood. *J Perinatol*. 2009; 29(10):668-72.
16. Caballero-Ortega H, Castillo-Cruz R, Murrieta S, Ortiz-Alegría LB, Calderón-Segura E, Conde-Glez CJ, et al. Diagnostic-test evaluation of immunoassays for anti-*Toxoplasma gondii* IgG antibodies in a random sample of Mexican population. *J Infect Dev Ctries*. 2014;8(5):642-7.
17. Cedillo-Peláez C, Rico-Torres CP, Salas-Garrido CG, Correa D. Acute toxoplasmosis in squirrel monkeys (*Saimiri sciureus*) in Mexico. *Vet Parasitol*. 2011;180(3-4):368-71.
18. Caballero-Ortega H, Ortiz-Alegría LB, Rico-Torres CP, Cedillo-Peláez C, Cañedo-Solares I, Besné-Mérida A, et al. Toxoplasmosis. En: Infecciones congénitas y perinatales. Estado del Arte. Primera edición. Correa D, Figueroa R (eds). México DF: Editorial Médica Panamericana, 2014. pp. 167-73.
19. Arce-Estrada GE, Gómez-Toscano V, Cedillo-Peláez C, Sesman-Bernal AL, Bosch-Canto V, Mayorga-Butrón JL, Vargas-Villavicencio JA, Correa D. Report of an unusual case of anophthalmia and craniofacial cleft in a newborn with *Toxoplasma gondii* congenital infection. *BMC Infect Dis*. 2017;17(1):459. doi: 10.1186/s12879-017-2565-8.19.20.
20. Tan DH, Asztalos E, Douglas D, Read S, Biltnum A. Congenital transmission of human immunodeficiency virus, cytomegalovirus, and toxoplasmosis in premature infant. *Pediatr Infect Dis J*. 2009; 28 (12):1129-1131
21. Wallon M, Peyron F. Congenital Toxoplasmosis: A Plea for a Neglected Disease. *Pathogens*. 2018; 7: 25; doi:10.3390/pathogens7010025.
22. Gras L, Wallon M, Pollak A, Cortina-Borja M, Evengard B, Hayde M, Petersen E, Gilbert R. Association between prenatal treatment and clinical manifestations of congenital toxoplasmosis in infancy: a cohort study in 13 European Centres. *Acta Paediatr*. 2005; 94: 1721–31.
23. Cañedo-Solares I, Galván-Ramírez M de L, Luna-Pastén H, Rodríguez-Pérez LR, Ortiz-Alegría LB, Rico-Torres CP, et al. Congenital toxoplasmosis: specific IgG subclasses in mother/newborn pairs. *Pediatr Infect Dis J*. 2008; 27(5): 469-74.
24. De Souza-e-Silva CH, Vasconcelos-Santos DV, Queiroz de Andrade G, Machado Carellos EV, de Castro Romanelli RM, Macedo de Resende L, et al. Association between IgG subclasses against *Toxoplasma gondii* and clinical signs in newborns with congenital toxoplasmosis. *Pediatr Infect Dis J*. 2013; 32: 13-16.