

## Onfalopileflebitis y absceso hepático neonatal

### RESUMEN

La onfalopileflebitis y el absceso hepático en neonatos son raros y se asocian, en la mayoría de las ocasiones, con infecciones por *Staphylococcus epidermidis* y como complicación de la cateterización venosa umbilical. La manifestación única es una infección sistémica e implica dificultades diagnósticas. Presentamos los hallazgos clínicos y quirúrgicos de un recién nacido masculino de 12 días con onfalopileflebitis y absceso hepático asociados con cateterización de la vena umbilical.

**Palabras clave:** pileflebitis, sepsis, vena umbilical, absceso hepático.

Carlos Baeza-Herrera<sup>1</sup>  
Perla López-Medina<sup>2</sup>  
Heladio Marino Nájera-Garduño<sup>3</sup>  
Bruno Adrián Martínez-Leo<sup>4</sup>

<sup>1</sup> Cirujano adscrito al Servicio de Pediatría del Hospital General Guadalupe Victoria Bicentenario de Texcoco, Estado de México.

<sup>2</sup> Residente de cirugía.

<sup>3</sup> Profesor adjunto.

<sup>4</sup> Jefe de residentes.

## Omphalopylephlebitis and neonatal hepatic abscess

### ABSTRACT

Omphalopylephlebitis and hepatic abscess in neonates are rare conditions mostly associated with *Staphylococcus epidermidis* infection and constitutes a complication of umbilical venous catheterization. The systemic infection is associated to diagnostic difficulties. We present the clinical and surgical findings of a twelve days male newborn patient with omphalopylephlebitis and hepatic abscess associated to umbilical vein catheterization.

**Key words:** Pylephlebitis, Sepsis, Umbilical vein, Hepatic abscess.

Recibido: 14 de noviembre del 2012

Aceptado: 12 de noviembre del 2014

**Correspondencia:** Carlos Baeza Herrera

Oriente 158 No. 189

Colonia Moctezuma 2ª Sección

15530 México, D.F.

Tel: 57 62 24 21 55 71 40 57

dr.carlosbaeza@yahoo.com.mx

**Este artículo debe citarse como**

Baeza-Herrera C, López-Medina P, Nájera-Garduño HM, Martínez-Leo BA. Onfalopileflebitis y absceso hepático neonatal. Acta Pediatr Mex 2015;36:177-181.

## INTRODUCCIÓN

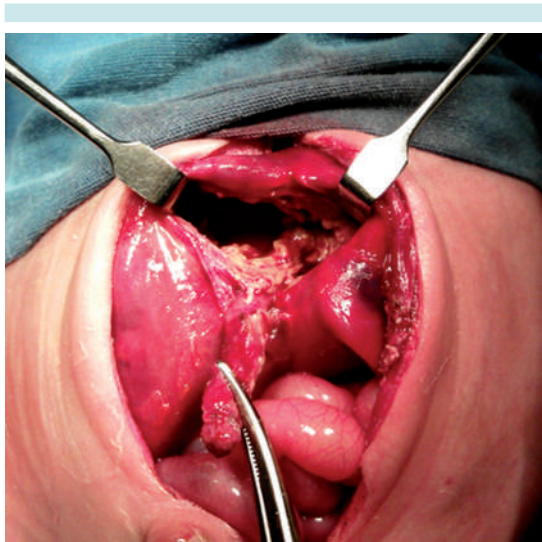
No obstante los riesgos inherentes a su colocación, el uso de catéteres umbilicales continua siendo un recurso valioso y se utiliza frecuentemente en las salas de terapia intensiva neonatal, especialmente en recién nacidos que ingresan en estado crítico y requieren de la infusión de soluciones y medicamentos de manera prioritaria con el fin de recuperar funciones vitales.<sup>1,2</sup>

Entre los riesgos identificados como consecuencia de este procedimiento se encuentra la infección local, sepsis e isquemia regional, pero también se conoce la predisposición que hay para que el niño presente enterocolitis necrosante, episodios tromboembólicos, derrame pericárdico, arritmias cardíacas, ascitis y necrosis hepática.<sup>3</sup> Un riesgo menos común, pero no menos grave, es que como consecuencia de la infusión de soluciones y sustancias irritantes haya infección e inflamación del endotelio, lo que condiciona el desprendimiento de émbolos sépticos que se detienen en los sinusoides de la circulación local y dan lugar a la supuración hepática. Un efecto adverso mediato es la transformación cavernomatosa<sup>4</sup> de la vena porta, causa más importante en la edad pediátrica de hipertensión portal presinusoidal.<sup>5,6</sup>

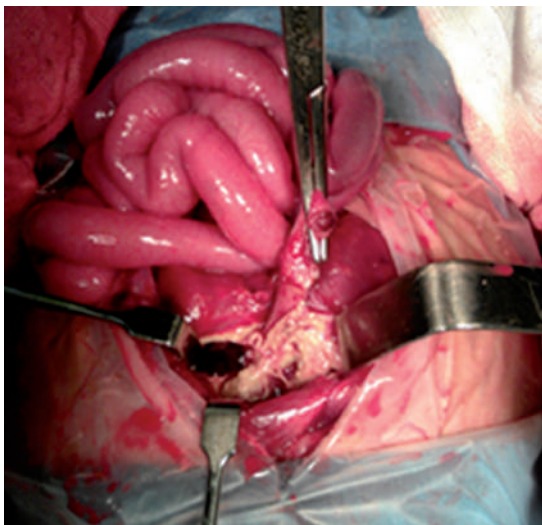
## CASO

Recién nacido masculino de 12 días de edad, procedente del Estado de México, producto de un embarazo de término con control prenatal irregular, obtenido por parto distócico, con Apgar de 0, 5 y 9. Líquido amniótico con meconio +++, sin esfuerzo respiratorio que requirió intubación orotraqueal y masaje cardíaco, así como más de tres dosis de adrenalina y colocación de catéter umbilical por tiempo indeterminado. Ingresó por daño sistémico debido a asfixia perinatal; paulatinamente presentó manifestaciones evidentes de sepsis.

Tres días después fue extubado y dejado en fase I de ventilación con encefalopatía hipóxico-isquémica grado II-III y con crisis convulsivas manejadas con difenilhidantoína. Sin causa aparente presentó hematemesis y distensión abdominal por lo que se le trasladó a la unidad quirúrgica a la que ingresó intubado, bajo sedación, pálido, con mal estado general, con distensión y equimosis abdominal importante, doloroso a la palpación superficial y profunda y sin peristaltismo. La sonda gástrica drenaba líquido claro escaso. Muñón umbilical atado con seda y en fase de momificación. Los exámenes clínicos mostraron hemoglobina de 10.8 g%, leucocitosis de 23 200 y neutrofilia de 93%, trombocitosis de 630 mil, con tiempo de tromboplastina parcial de 42 segundos. El control radiológico mostró aire libre subdiafragmático concluyéndose que había perforación intestinal, por lo cual se realizó laparotomía exploradora encontrándose gran cavidad hepática en el lóbulo derecho que involucraba a los segmentos I, IV y V cuyas dimensiones eran de 5 × 4 cm (Figura 1) con aproximadamente 100 mL de pus en su interior, de color café oscuro y sin olor fétido; se tomó cultivo. Había otro absceso de 2 cm<sup>3</sup> en el lóbulo izquierdo que afectaba de manera parcial los segmentos I y II. Ambas cavidades permitían visualizar detrito del tejido hepático e indicios de hemorragia no reciente. El estudio histopatológico reveló presencia de exudado inflamatorio agudo y tejido hepático necrosado. La vena umbilical presentaba oclusión de la luz debida a émbolos oscuros (Figura 2), residuos de la seda con que se anudó y varias perforaciones en su trayecto. Se dejaron drenajes en el corredor parietocólico derecho y en la cavidad pélvica. Se le envió a la Unidad de Cuidados Intensivos Neonatales en donde se manejó con triple asociación de antibióticos y tratamiento de sostén. El resultado del cultivo fue *Staphylococcus epidermidis*. La evolución ulterior fue desfavorable ya que el paciente tuvo, además del choque séptico, coagulopatía



**Figura 1.** Transoperatorio: gran cavidad hepática con tejido glandular destruido sobre tejido inflamado.



**Figura 2.** Émbolo en la vena umbilical izquierda por arriba de la pinza, sitio en donde se había colocado el catéter.

e insuficiencia renal; falleció 23 días después de su ingreso.

## ANÁLISIS

El absceso hepático neonatal se conoce desde la década de los 30 del siglo XX; sin embargo, existe duda de si en el reporte original fue ya identificada la relación causa-efecto entre la cateterización y la aparición del absceso hepático. Aún cuando no se conoce bien la proporción según el género, es más común en los recién nacidos varones e invariablemente han sido pacientes en estado muy crítico.<sup>7</sup>

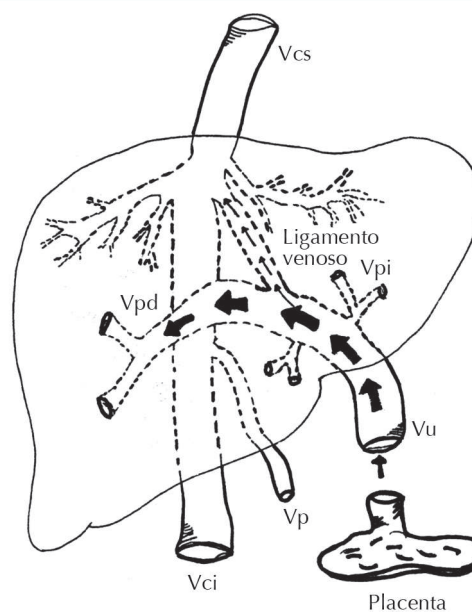
La onfalopileflebitis y el absceso hepático en la etapa neonatal es una asociación muy rara. Hasta el 2009 se han reportado menos de 100 casos; aproximadamente la mitad<sup>4</sup> tenía como antecedente manipulación umbilical y, según la información a la que tuvimos acceso, en nuestro país no existe publicación similar.

Esta afección no debe considerarse como una enfermedad primaria ya que existe, casi siempre, el antecedente de colocación de un catéter en la vena umbilical con fines de recuperar de forma rápida las funciones vitales de un producto que nació en estado muy crítico. Se ha supuesto que las bacterias que se llegan a recuperar del pus de la cavidad que se forma debieron llegar al hígado a través de la vena umbilical.<sup>8</sup>

Se sabe que una vez que se introduce el catéter y se le transfunden al paciente soluciones ácidas, hipertónicas y nutrición parenteral, se predispone a que haya inflamación, infección y necrosis del endotelio venoso, pues se propicia el desprendimiento de microémbolos que por circulación portal se alojan en el interior del hígado.<sup>8</sup> El mecanismo subyacente es la disposición de la circulación umbilical posnatal que, se sabe, continúa activa hasta el momento en que es interrumpida por la ligadura del cordón umbilical, debido a que se pierde presión en el interior de la circulación venosa umbilical recién cancelada permanecen pequeños residuos

de sangre coagulada en el interior de la vena umbilical izquierda. Una vez que se ligan el cordón y la vena umbilical izquierda (ocupada por coágulos sanguíneos) es cateterizada y utilizada como vía de administración de sustancias para reanimación neonatal. La vena se repermeabiliza circulando lo que se administre (nutrición parenteral, medicamentos, soluciones electrolíticas hipertónicas, etcétera) lo que ocasiona el desprendimiento de los émbolos mencionados.<sup>9</sup> Siendo estos en apariencia estériles un posible efecto deletéreo inmediato no parecería factible. Sin embargo, si la invasión umbilical permanece por tiempo indefinido, por vía ascendente o por contaminación, el conducto se infecta y ulteriormente, en vez de ser émbolos estériles se convierten en émbolos sépticos que migrarán hacia la circulación venosa hepática (como sucedió en el caso que presentamos) y de lo que ya existe constancia en la literatura especializada.<sup>1</sup>

Como fundamento de la hipótesis sabemos, según lo publicado por Tchirikov y sus colaboradores,<sup>10</sup> que la circulación venosa umbilical, previa a la ligadura del cordón, es tan eficiente que el conducto venoso de Arancio, mediante su capacidad contráctil, mantiene bajo control la presión intravascular de la vena umbilical. Asimismo, el esfínter controla la cantidad de sangre que atraviesa las sinusoides hepáticas y es determinante para que, inmediato a la ligadura del cordón, el conducto de Arancio se ocluya de manera espontánea. Una vez ocluido y en vías de convertirse en el ligamento de Arancio, de acuerdo con el esquema en que se delinea la circulación venosa umbilical (Figura 3), la cantidad no es mayor sino que todo el torrente sanguíneo que circula indefectiblemente se dirige a la vena porta derecha, sitio en donde se han reportado la mayoría de las cavitaciones hepáticas de recién nacidos en quienes antecede el procedimiento. De acuerdo con el fundamento anterior, virtualmente todos los casos de cavitación hepática neonatal precedida de colocación de un catéter en la vena umbilical,



Vpd: vena porta derecha; Vpi: vena porta izquierda; Vci: vena cava inferior; Vcs: vena cava superior; Vu: vena umbilical; Vp: vena porta.

**Figura 3.** Las flechas gruesas indican que el flujo mayoritario se dirige a la vena porta derecha y las delgadas muestran que una cantidad insignificante lo hace a través del conducto venoso y que, debido a que el cordón es ligado, se convierte casi de inmediato en el ligamento venoso o de Arancio. El esquema explica por qué el absceso es más común en el lado derecho y por qué la complicación se debe denominar onfalopileflebitis.

reportados en la literatura, corresponden en el sentido estricto a una onfalopileflebitis o a una pileflebitis auténtica,<sup>11,12</sup> lo que significa que probablemente el manejo instituido no ha sido integral ni adecuado. Se ha demostrado que utilizando enzimas fibrinolíticas<sup>3</sup> se logra destruir el coágulo que se forma en el sistema venoso y se impide la migración hacia la glándula hepática e, indirectamente, la proliferación, nidación bacteriana y el absceso ulterior.

Con relación a la sospecha diagnóstica se debe considerar que esos neonatos son siempre enfermos en grado extremo y su curso es sumamente

indolente.<sup>13</sup> Existen indicios de sepsis y, desde el punto de vista radiológico, puede haber elevación del hemidiafragma, derrame pleural, aire intrahepático,<sup>7</sup> signo del “vidrio esmerilado” positivo, colocación inadecuada del catéter umbilical y aire libre dentro de la cavidad peritoneal producto de la aerogénesis bacteriana, como sucedió en nuestro paciente.<sup>14</sup> Sonográficamente el diagnóstico se confirma al observar ecogenicidad aumentada. Estas cavitaciones son más comunes del lóbulo derecho y cuando se cultiva el pus encontrado por lo general crece *Staphylococcus epidermidis*;<sup>8,9</sup> pero además se puede encontrar desarrollo de *Serratia*, estafilococo coagulasa negativo, *Staphylococcus aureus*, *H. influenzae* y *Klebsiella*.<sup>13</sup>

Respeto del manejo existen dos opciones dependiendo de las circunstancias: cuando la colección es única y accesible desde el punto de vista de la ubicación sonográfica la hepatocentesis es recomendable y aún la colocación de un catéter;<sup>8</sup> sin embargo, cuando el absceso es múltiple, multicéntrico y su contenido no es totalmente líquido, se debe optar por el manejo con antimicrobianos sistémicos hasta lograr la desaparición.

Nuestro caso particular merece algunos comentarios. El primero, llamó la atención el aire libre subdiafragmático que hizo sospechar que en realidad lo que sufría el neonato era una perforación del tubo digestivo. *A posteriori* se infirió que el aire libre observado en el estudio radiológico fue producto de la proliferación de anaerobios que no desarrollaron colonias en la siembra debido a que se requería de un medio especial de cultivo para gérmenes anaerobios del que carecimos. El otro comentario está relacionado con el hallazgo operatorio: la masa hepática total era muy reducida y la disponible para funciones vitales era aún menor debido al problema inflamatorio circundante a las cavidades.

Finalmente, por el riesgo que implica la colocación de un catéter por tiempo prolongado

en un sitio como la vena umbilical, de la que se sabe que casi inmediatamente después del nacimiento es colonizada por gérmenes como el estafilococo coagulasa negativo<sup>8</sup> (entre otros), se sugiere utilizar esa vía sólo como una medida temporal en tanto se tiene una ruta alterna de administración de medicamentos, soluciones electrolíticas y nutrición parenteral.

## REFERENCIAS

1. Gharehbaghi MM, Nemati M, Hosseinpour SS, Taei R, et al. Umbilical vascular catheter associated portal vein thrombosis detected by ultrasound. *Indian J Pediatr* 2011;78:161-164.
2. Morag I, Epelman M, Daneman A, Moineddin R, et al. Portal vein thrombosis in the neonate: Risk factors, course, and outcome. *J Pediatr* 2006;148:735-739.
3. Rehan VK, Cronin CM, Bowman JM. Neonatal portal vein thrombosis successfully treated by regional streptokinase infusion. *Eur J Pediatr* 1994;153:456-459.
4. Shah I, Bhatnagar S. Liver abscess in a newborn leading to portal vein thrombosis. *Indian J Pediatr* 2009;76:1268-1269.
5. Mendes Gibelli ME, Tannuri ACA, Apezato LP, Maksoud-Filho, et al. Extrahepatic portal vein thrombosis after umbilical catheterization: is a good choice for Rex shunt. *J Pediatr Surg* 2011;46:214-216.
6. Guerin F, Porras J, Fabre M, Guettier C, et al. Liver nodules after portal systemic shunt surgery for extrahepatic portal vein obstruction in children. *J Pediatr Surg*. 2009;44:1337-1343.
7. Tan NWH, Sriram B, Tan-Kendrick APA; Rajadurai VS. Neonatal hepatic abscess in preterm infant: A rare entity? *Ann Acad Med* 2005;34:558-564.
8. Moens E, De Dooy J, Jansens H, Lammens C, et al. Hepatic abscess associated with umbilical catheterization in two neonates. *Eur J Pediatr* 2003;406-409.
9. Bustos R, Cordero SL. Absceso hepático piógeno: complicación del cateterismo venoso umbilical en un paciente prematuro. *Rev Chil Pediatr* 2001;72:193-196.
10. Tchirikov M, Schroeder HJ, Hecher K. Ductus venous shunting in the fetal venous circulation: regulatory mechanisms, diagnostic methods and medical importance. *Ultrasound Obstet Gynecol* 2006;27:452-461.
11. Vanamo K, Kiekara O. Pylephlebitis after appendicitis in a child. *J Pediatr Surg* 2001;36:1574-1576.
12. Baeza HC, Arcos AA, Cortés GR, González MT, Castillo AAI. Pileflebitis y el absceso hepático en la infancia. *Acta Pediatr Mex* 2009;30:18-22.
13. Sharma S, Mohta A, Sharma P. Hepatic abscess in a preterm neonate. *Indian Pediatr* 2007;44:226-228.
14. Simeunovic E, Arnold M, Sidler D. Liver abscess in neonates. *Pediatr Surg Int* 2009;25:153-156.