

Absceso cerebral por *Haemophilus paraprophilus* posterior a tratamiento dental en una niña. Informe de un caso

Dra. María Eugenia Vázquez-Toledo *, Dr. René Farfán-Quiroz **, Dr. Alberto Demontesinos-Sanpedro ***

RESUMEN

Se informa el caso de una niña de seis años de edad, que tuvo tres abscesos cerebrales después de una intervención dental (extracción de una pieza dentaria) 15 días antes. Se identificó como agente etiológico el *Haemophilus paraprophilus*, bacilo gram negativo, que se encuentra habitualmente en la orofaringe, la nasofaringe y en el tubo digestivo. ¹ La paciente recibió ceftriaxona debido a la sensibilidad del microorganismo y metronidazol al no poder descartar etiología por anaerobios durante seis semanas. Adicionalmente fue operada para drenar los abscesos. El tratamiento tuvo buen resultado: la paciente se encuentra con mínimas secuelas neurológicas. La importancia de este caso radica en que es la segunda descripción en la literatura internacional en la cual se documenta la presencia de absceso cerebral causado por *Haemophilus paraprophilus* en un paciente pediátrico sin cardiopatía. ¹

Palabras clave: Absceso cerebral, *Haemophilus paraprophilus*, hipertensión intracraneal.

Los abscesos cerebrales son colecciones purulentas intracerebrales que se inician con un área de cerebritis que posteriormente se convierte en una colección de pus rodeada de una cápsula vascularizada. ^{2,3} Ocurren rara vez en la edad pediátrica,

* Médico ex residente del INP, Adscrito al Hospital Infantil de Tlaxcala.

** Infectólogo pediatra del HIM, Jefe de enseñanza Hospital Infantil de Tlaxcala.

*** Neurocirujano pediatra del HIM, Subdirector médico Jornada Acumulada del Hospital Infantil de Tlaxcala.

Correspondencia: Dra. María Eugenia Vázquez-Toledo. Hospital Infantil de Tlaxcala. Calle 20 de Noviembre S/N, Carretera a San Damian Tlacotalpan km 2.5 Tepetomatitlan, San Pablo Apetatitlan, Tlaxcala. Tel. 2464651700 Ext. 217, maruvte2@hotmail.com
Recibido: febrero, 2012. Aceptado: septiembre, 2012.

Este artículo debe citarse como: Vázquez-Toledo ME, Farfán-Quiroz R, Demontesinos-Sanpedro A. Absceso cerebral por *Haemophilus paraprophilus* posterior a tratamiento dental en una niña. Informe de un caso. Acta Pediatr Méx 2013;34(1):33-38.

www.nietoeditores.com.mx

ABSTRACT

We report the case of a six year old girl who developed three brain abscesses following a dental intervention (extraction of a tooth) two weeks before. The etiologic agent was identified as *Haemophilus paraprophilus*, a gramnegative microorganism bacillus native microbiota of the oropharynx, nasopharynx and the gastrointestinal tract. ¹The patient was given ceftriaxone due to the sensitivity of the microorganism, and metronidazole -because we couldn't discard etiology by anaerobic- during six weeks. Surgical drainage of the abscesses was performed successfully. To date, the patient has minimal neurologic sequelae. The importance of this case is that is the second report in the international literature of brain abscess secondary to *Haemophilus paraprophilus* in a pediatric patient and without associated heart disease. ¹

Key words: Brain abscess, *Haemophilus paraprophilus*, endocranial hypertension.

con una incidencia global de cuatro casos por millón de habitantes por año ⁴. La edad media de presentación es de cuatro a ocho años de edad ²⁻³, con predilección por el sexo masculino con relación de 1:7. ³ Se asocian a infecciones odontogénicas en 25% de los casos, seguidas de infecciones de los senos paranasales en 15% y hasta 10% de los casos a problemas supurativos pulmonares (empiema, bronquiectasia y absceso pulmonar) o a cardiopatías congénitas con cortocircuito venoarterial; 10% a focos de origen diverso como endocarditis bacteriana o tumores; 10% a traumatismo directo o a cirugía craneal; 3 a 13% secundario a manipulaciones odontológicas como en nuestra paciente y en el resto, 20 a 30% de los pacientes, no se identifica ningún foco infeccioso responsable. ⁵

La importancia de este caso es que en nuestra paciente se logró aislar el microorganismo responsable, *Haemophilus paraprophilus* que sólo se ha descrito en niños.

El éxito del tratamiento radica en que sea interdisciplinario, oportuno, médico y quirúrgico como en nuestro caso ³. Los antibióticos utilizados son una cefalosporina de tercera generación, un imidazol y un glucopéptido de

acuerdo a los microorganismos involucrados, con duración de cuatro a seis semanas ².

INFORME DEL CASO

Niña de seis años de edad, originaria y residente de Apizaco Tlaxcala, previamente sana. El antecedente de su padecimiento actual fue que se le realizó extracción dental del segundo molar superior derecho correspondiente a su dentición temporal por la presencia de caries 15 días antes del inicio de su sintomatología. No había absceso en dicha pieza dentaria al momento de la extracción. Recibió tres dosis de vacuna pentavalente a los dos, cuatro y seis meses de edad así como un refuerzo al mes, niega cuadros de otitis media o sinusitis. Inició su padecimiento un mes antes de su ingreso con cefalea pulsátil, unilateral derecha, intermitente, de predominio nocturno, de intensidad moderada a severa. Ante la sospecha de que el origen de la cefalea fuera una infección bacteriana de vías aéreas superiores, se le dieron antibióticos; no hubo mejoría. Además, la niña tenía diplopía, ptosis palpebral del lado derecho y marcha atáxica hacia el lado derecho, todo esto en un lapso de 30 días. La marcha atáxica fue lo que más llamó la atención de los padres, por lo cual solicitaron una nueva valoración médica 24 h después de su inicio.

Es por esto que fue llevada a nuestro hospital donde a la exploración física se halló: peso, 20 kg (porcentil 50); talla, 115 cm (porcentil 50); eutrófica, con datos sugestivos de hipertensión endocraneal, con la triada clásica de fiebre, cefalea y signos neurológicos focales; midriasis bilateral, con pobre respuesta a la luz, Glasgow de 15. Se sospechó la presencia de una masa intracraneal, por lo que se realizó una tomografía axial computarizada (TAC) de cráneo simple y contrastada, la cual mostró una masa en la región parietooccipital derecha con cápsula, que se refuerza con el medio de contraste. Esta imagen era sugestiva de tres abscesos cerebrales, que desplazaban la línea media (Figuras 1, 2). Una biometría hemática mostró: Hb, 15.7; Hto, 48; leucocitos, 13,800; neutrófilos, 68%; linfocitos, 25%; plaquetas, 315,000; tiempos de coagulación normales. La niña recibió apoyo ventilatorio con intubación electiva previa sedación y analgesia con midazolam y fentanyl; tratamiento del edema cerebral con dexametasona, solución hipertónica y posición neutra de la cabeza con elevación de la cama a 30 grados. Ante la sospecha de abscesos cerebrales se prescribieron vancomicina a 60 mg/kg/d,

ceftriaxona 100 mg/kg/d y metronidazol a 30 mg/kg/d. Cuando se estabilizó, se llevó a la Unidad de Cuidados Intensivos donde continuó el tratamiento neurointensivo, como se inició en el Servicio de Urgencias: monitoreo de la presión intracraneana, para mantener buena perfusión cerebral, con dobutamina y vigilancia de la osmolaridad y los niveles de sodio séricos, al que se añadieron pentaalmidón y dobutamina. En su condición estable se procede a operarla. En el Servicio de Neurocirugía se realizó una craniectomía frontoparietotemporal derecha y punción de los abscesos de los cuales se obtuvo material purulento, de coloración verdosa, fétido, en cantidad de 55 mL, que se envió a cultivo para identificar el agente etiológico.

A las 48 h de operada se realizó una TAC simple y contrastada, la cual mostró notable reducción del tamaño de los abscesos (de 56.6 x 38.8 mm a 46 x 18 mm el de mayor diámetro), edema perilesional y aún desplazamiento de la línea media de 4 a 5 mm (Figura 3). Se decide continuar los antibióticos y esperar 72 h para realizar nueva TAC de cráneo simple y contrastada. El estudio mostró un absceso bilobulado a nivel parietal derecho en fase de capsulitis temprana y datos de cerebritis en la región temporal ipsilateral con hiperdensidad adyacente de 1 cm correspondiente al absceso drenado, así como dos trépanos frontal y parietal derechos (Figura 4). El Servicio de Neurocirugía solicitó una resonancia magnética (IRM) para normar conducta terapéutica a seguir. En este momento se informó el resultado del cultivo en los medios tradicionales (Agar sangre, McConkey, Agar Chocolate) y en el semiautomático VITEK 2, de la secreción obtenida del drenaje del absceso. Se identificó el microorganismo *Haemophilus paraprophilus*, sensible a cefalosporina de tercera generación, por lo que se suspendió la administración de vancomicina y se continuó con doble esquema antibiótico: ceftriaxona y metronidazol.

La paciente fue valorada por el Servicio de Cardiología donde se descartó patología cardíaca con clínica, electrocardiografía, radiografía de tórax y ecocardiografía. La IRM (Figura 5) mostró aún los tres abscesos en la región temporoparietal derecha con una imagen sugestiva de la formación tardía de una cápsula con un anillo isoíntenso en T1 e hipointenso en T2, en su mayor parte y hacia la punta temporal, capsulitis temprana y edema perilesional moderado; atrofia corticosubcortical secundaria sin ventriculomegalia. Debido a esto se decidió realizar una segunda intervención quirúrgica, para lo cual se usó

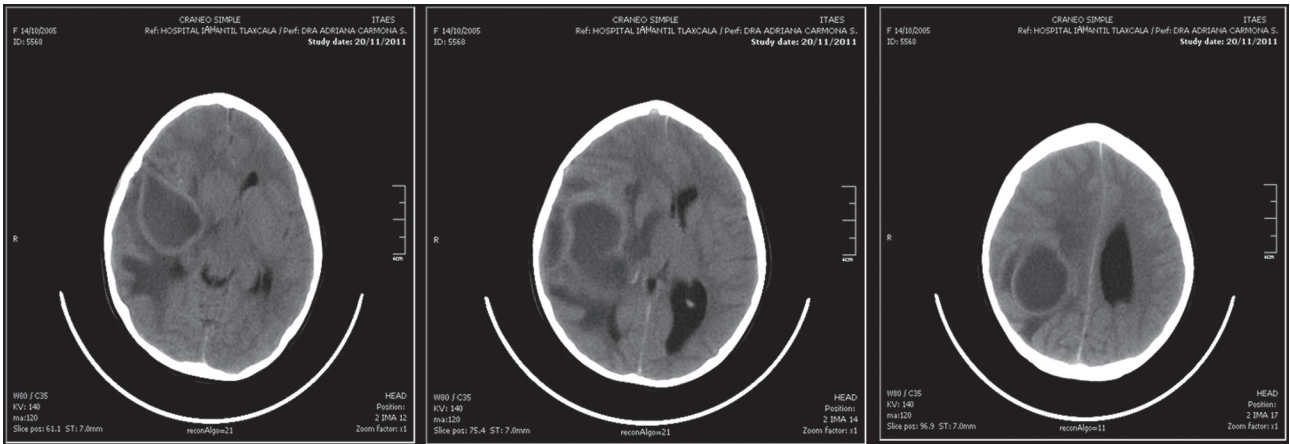


Figura 1. Vista de masa quística en fase simple a nivel parieto occipital derecha con desplazamiento de la línea media sugestiva de absceso cerebral. Con dimensiones de 56.6 mm x 38.8 mm.

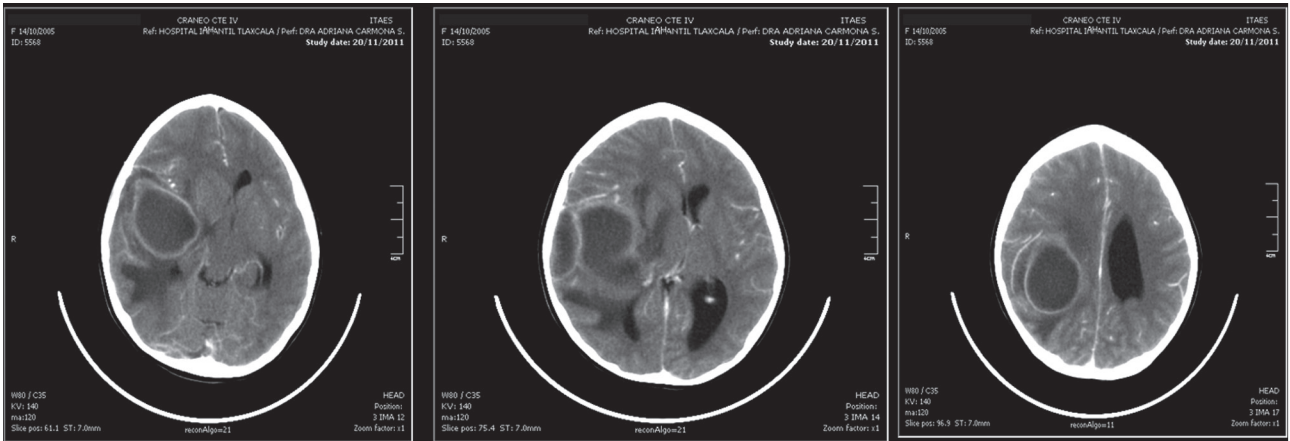


Figura 2. TAC de cráneo en fase contrastada que muestra reforzamiento de la pared.

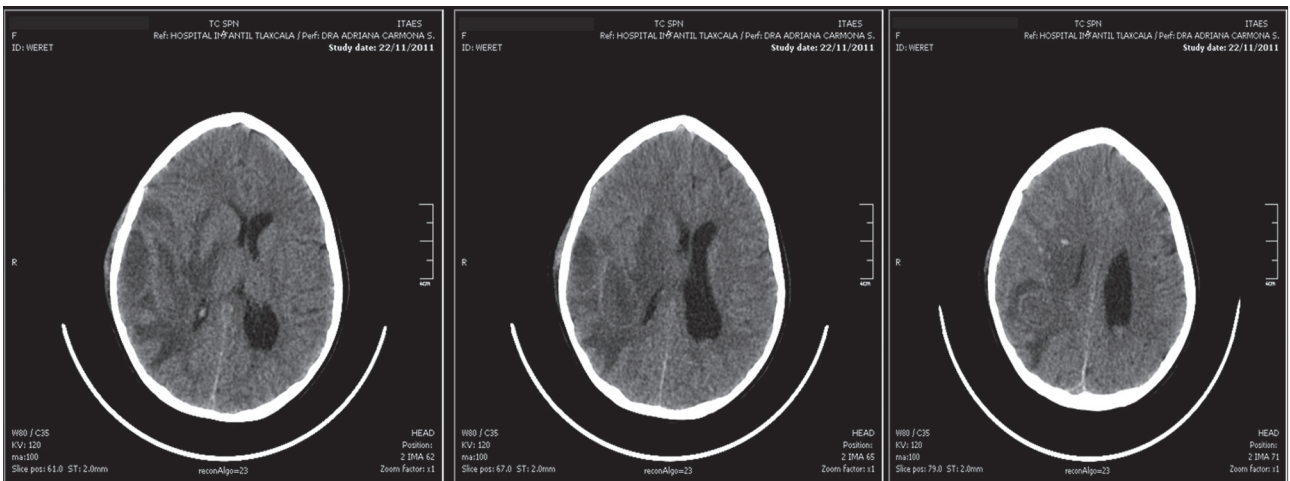


Figura 3. Se realiza TAC simple y se encuentra disminución notable de los abscesos (46X18 mm), edema perilesional y desplazamiento de la línea media.

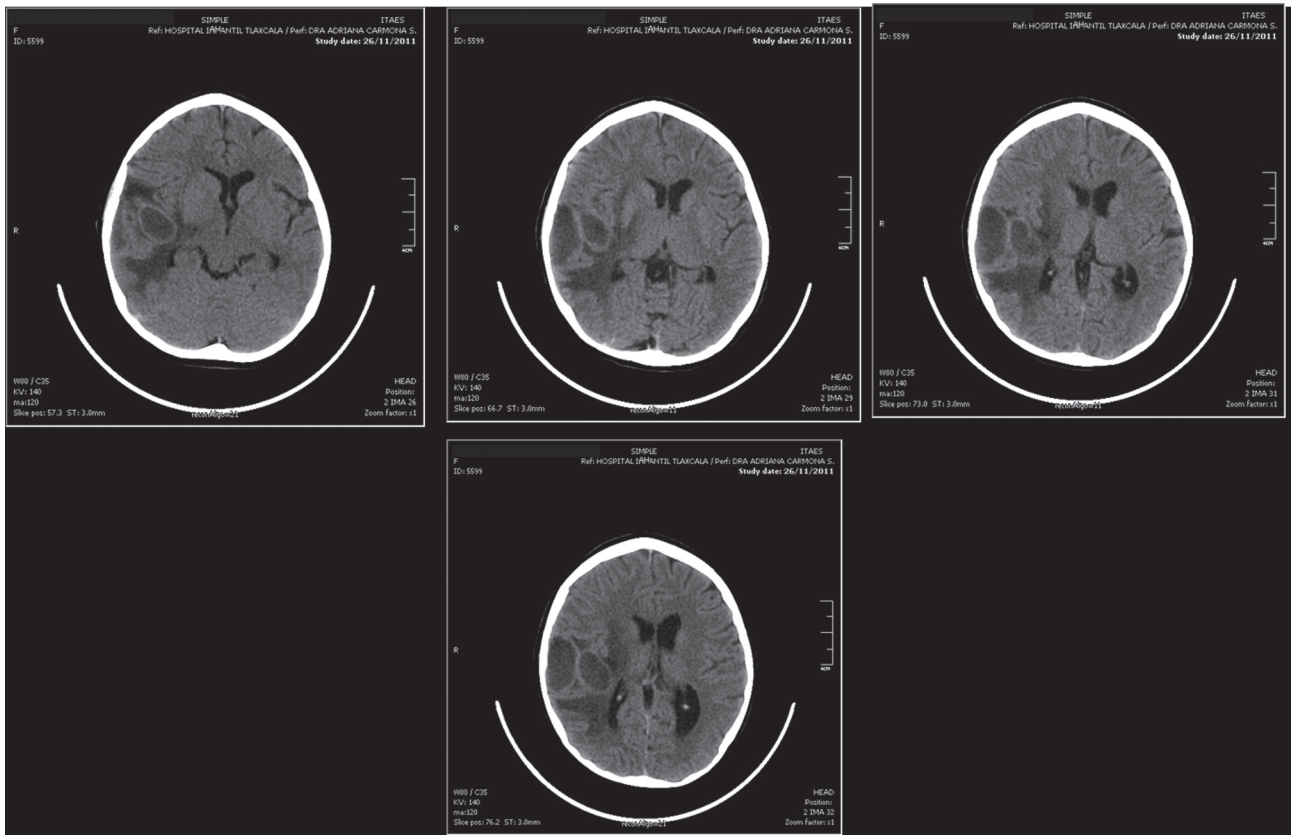


Figura 4. Absceso bilobulado parietal derecho en fase de capsulitis temprana, cerebritis temporal ipsilateral.

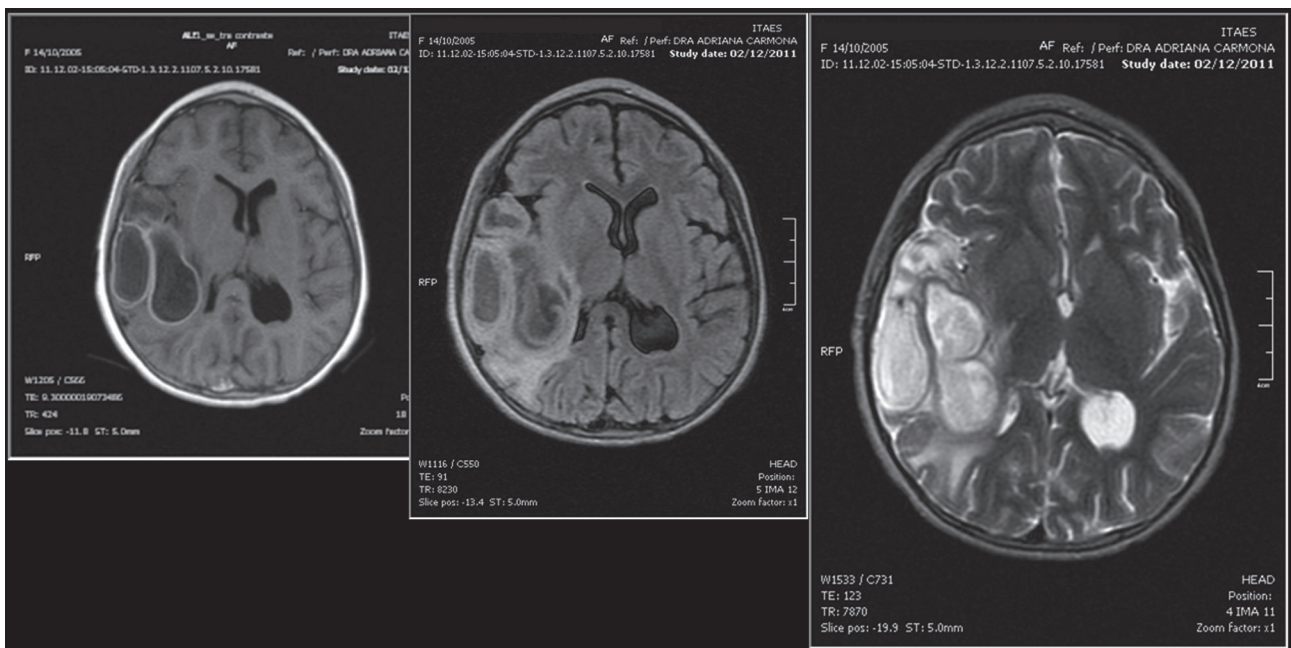


Figura 5. IRM de cráneo con tres abscesos en región temporoparietal derecha con componente de cápsula tardía y hacia la punta temporal capsulitis temprana. Edema perilesional, atrofia corticosubcortical secundaria sin ventriculomegalia.

un neuronavegador con el que se mostraron imágenes tridimensionales, que permitieron ubicar los abscesos, las estructuras adyacentes a los mismos (nervios, arteria, grasa, etc.) por anatomía topográfica; posteriormente por medio del cálculo de coordenadas se puncionaron los abscesos prefijados. Se obtuvo material purulento de uno solo de los marcajes de 15 mL que se envió a cultivo, del cual no se obtuvo crecimiento alguno. Una nueva TAC de cráneo de control (Figura 6) mostró la persistencia de dos abscesos multilobulados, que comprimían el sistema ventricular derecho. Ante la disyuntiva del riesgo de secuelas y el beneficio al realizar una resección completa de los abscesos, se decidió efectuar una tercera intervención quirúrgica. Se realizó una craneotomía frontoparietotemporal derecha; se resecaron los dos abscesos; el primero se pudo disecar por completo, el absceso y la cápsula; se obtuvieron 10 mL de líquido purulento de su interior. El segundo absceso, situado al lado del tálamo y de los ganglios basales, se pudo disecar hasta encontrar los vasos talamoestriados adyacentes; se tuvo que dejar 3% de la cápsula y se resecó 97% del absceso; se obtuvieron 10 mL de líquido purulento. Posteriormente la paciente completó seis semanas con el doble esquema antibiótico; evolucionó clínicamente en forma satisfactoria sin déficit neurológico. En la última TAC de control sólo se vieron cambios postquirúrgicos, un área de encefalomalacia en la zona quirúrgica; se descartaron colecciones hemáticas o líquidos residuales y el desplazamiento de la línea media.

ANÁLISIS

De acuerdo a nuestra investigación este es el segundo caso en la literatura internacional en el cual se describe un paciente pediátrico sin cardiopatía con un absceso cerebral que se formó después de una intervención dental en el cual se identificó al *Haemophilus paraprophilus* como agente etiológico. Además de ser rara su presencia en pacientes pediátricos, se ha visto en pacientes con cardiopatía congénita, que no tuvo nuestra paciente.¹ En pacientes adultos se ha descrito la presencia de absceso cerebral por *Haemophilus paraprophilus*, tanto en quienes se han realizado extracciones dentales como en los que desarrollan endocarditis sobre válvulas protésicas.¹ Los principales microorganismos causantes de los abscesos cerebrales dependen tanto del factor predisponente como del estado inmunológico del paciente.⁶ En niños, la tercera parte son

polimicrobianos.^{7,8} Hasta en 70% se aíslan *Streptococcus spp*, aeróbicos o microaerofílicos; los bacilos gram negativos se aíslan en 23 a 33% de los casos; el *Proteus spp* es el germen más comúnmente aislado; *Escherichia coli*, *Klebsiella spp*, *Enterobacter spp* y *Pseudomonas spp* menos comunes.⁶ Los anaerobios a menudo son parte de la etiología polimicrobiana en 40 a 60% de los casos⁶.

El *Haemophilus paraprophilus* se describió por primera ocasión en 1959 por Zimmerman y cols., como un cocobacilo gram-negativo, catalasa-negativo, oxidasa-positivo, que se logra incubar a 37 grados centígrados por 48 horas, en un medio de cultivo agar chocolate y en presencia de concentraciones de CO₂ de 5 al 10%¹⁰. En nuestra paciente se aisló en agar-chocolate y por medio del sistema semiautomático VITEK 2, con resultado positivo en 99.2%. Se determinó la sensibilidad antibiótica, similar a lo descrito en la literatura.

Es sensible a una amplia gama de antibióticos. Se prefieren las cefalosporinas de tercera generación ya que tienen mejor penetración de la barrera hematoencefálica que las cefalosporinas de segunda generación. Debido a que los abscesos suelen ser polimicrobianos, se sugiere agregar al tratamiento metronidazol para cubrir anaerobios ya que en la mayoría de los casos es difícil descartar su presencia.¹ Se ha descrito el uso de esteroides cuando existe hipertensión endocraneal con riesgo de herniación, como en nuestra paciente⁹. El tratamiento quirúrgico está indicado cuando hay abscesos cerebrales encapsulados, corroborado por tomografía; cuando persisten o aumentan de tamaño a pesar del antimicrobiano; cuando hay deterioro neurológico o hipertensión endocraneal grave¹¹.

Con nuestra paciente se pone nuevamente de manifiesto la necesidad de un tratamiento interdisciplinario para la resolución completa del cuadro clínico; no es suficiente el uso de antibióticos sin el drenaje parcial de los abscesos, que debe ser total para lograr un resultado satisfactorio; se requiere además, la resección completa de la cápsula para su remisión total. Aunque una intervención quirúrgica amplia conlleva el riesgo de causar mayores secuelas neurológicas, afortunadamente nuestra paciente quedó con mínimas secuelas neurológicas.¹⁻⁴

REFERENCIAS

1. Hoefele J, Kroener C, Berweck S, Peraud A, Grabein B, Wintergerst U, Liese J. *Haemophilus paraprophilus*, a rare

- cause of intracerebral abscess in children. Eur J Pediatr 2008;167:629-32.
2. Borrego DR, Navaro GM, Gómez-Campdera JA, Carreras FJ. Absceso cerebral infantil. An Pediatr Barc 2005;63(3):253-8.
3. Coria L, Rocha R, Gómez B. Absceso cerebral en niños. Diez años de experiencia en un hospital de tercer nivel. Rev Mex Pediatr Mex 2002;69(6):226-33.
4. Sansano U, Capell E, Hernández M. Absceso cerebral en la infancia. Presentación de 5 casos. An Esp Pediatr 1996;45:177-80.
5. Liemeres PJ, Tomas CI, Fernández FJ, Martínez VC, Castro IA, Diz DP. Abscesos cerebrales de origen oral. Rev Neurol 2003;37(3):201-6.
6. Coria LJ, Rocha RJ, Gómez BD. Absceso cerebral en los niños. Revisión. Rev Mex Pediatr 2002;69(6):247-51.
7. Sáez LX, Umaña MA, Odio CM. Brain abscess in infants and children. Pediatr Infect Dis J 1989;8:449-58.
8. Brook I. Bacteriology of intracranial abscess in children. J Neurosurg 1981;54:484-8.
9. Behrman RE. Nelson Tratado de Pediatría. 17ª ed. Madrid: Elsevier; 2004. p. 2047.
10. Douglas DC. Brain abscess. Pediatr Rev 1999;20:209-15.
11. Zinneman K, Rogers KB, Frazer J, Boyce JM. A new V dependent Haemophilus species preferring increased CO₂ tension for growth and named Haemophilus paraprophilus. J Pathol Bacteriol 1968;96:419-23.
12. Chacon MMA, Facha GTM, Alessio RLP. Abscesos cerebrales. Med Sur 2002;9(4):



*Una enfermedad
del cuerpo y de
la mente*

ASOCIACIÓN MEXICANA DE LA ENFERMEDAD DE HUNTINGTON IAP

La Asociación Mexicana de la Enfermedad de Huntington (AMEH) es la primera y única institución que brinda apoyo y asistencia a pacientes y familiares que viven con este padecimiento.

¿Sabe qué servicios asistenciales brinda la AMEH?

- | | | |
|----------------------|------------------|---------------------|
| *Terapia ocupacional | *Fisioterapia | *Psicoterapia |
| *Terapia de lenguaje | *Terapia musical | *Terapia espiritual |
| *Servicio médico | *Terapia de yoga | *Cuidador |

- * Alimentación a los que asistan a terapias a la AMEH
- * Distribución de medicamentos, pañales y suplementos alimenticios
- * Apoyo con equipo (camas de hospital, colchones de agua, etc.)
- * Información, orientación y apoyo psicológico sobre la enfermedad de Huntington
- * Ayuda con pasajes para asistir a terapias en la Asociación
- * Entrega de una despensa mensual por paciente

Informes:

Tesoreros 97 esquina Cuauhtémoc,
Col. Toriello Guerra, Del. Tlalpan, CP 14050
Tel.: (55) 5424-3325. Fax: (55) 5424-3189