

# Tortícolis muscular congénita

## Congenital muscular torticollis

Juan Rodrigo Osegueda-Mayen,<sup>1</sup> Pola Capuano-Tripp,<sup>2</sup> José Pablo Unda-Haro<sup>3</sup>

### DEFINICIÓN

La palabra tortícolis deriva del latín “tortus” “collum” cuyo significado es cuello torcido, de ahí que su definición sea la deformidad muscular causante de inclinación del cuello hacia uno de sus lados asociada a la rotación externa y flexión de la cara en el lado contralateral. Se denomina congénita cuando se presente dentro de las 4 primeras semanas de vida y es la 3ra causa más común de afección ortopédica congénita después de la displasia del desarrollo de cadera y el pie equino varo.

La lateralización del cuello a uno de sus costados está generada por la contractura o fibrosis del músculo esternocleidomastoideo ipsilateral y suele asociarse de movilidad limitada del cuello, asimetría facial, craneal (plagiocefalia), flexión y rotación externa de la cabeza al lado contralateral.<sup>1</sup>

### EPIDEMIOLOGÍA

Su incidencia global es entre el 0.3 y hasta el 2%.<sup>2</sup>, en México no se cuenta con incidencia reportada; existe discreta predisposición por el lado derecho en 53% de casos, y predominio por sexo masculino en relación de 3 a 2.<sup>3</sup> Aproximadamente el 20% de los casos de tortícolis muscular congénita son posturales, el 30% musculares y el 50% tienen fibrosis a nivel del esternocleidomastoideo.<sup>4</sup>

<sup>1</sup> Médico Pediatra y Neonatólogo

<sup>2</sup> Medicina Física y Rehabilitación

<sup>3</sup> Médico Pediatra

**Recibido:** 24 de marzo de 2021

**Aceptado:** 07 de marzo de 2022

#### Correspondencia:

Juan Rodrigo Osegueda Mayen  
rodosegueda7@gmail.com

**Este artículo debe citarse como:** Osegueda-Mayen JR, Capuano-Tripp P, Unda-Haro JP. Tortícolis muscular congénita. Acta Pediatr Méx 2022; 43 (2): 141-5.

## ETIOLOGÍA

Su etiología es desconocida, existiendo múltiples teorías; el origen mecánico de esta patología es la teoría más aceptada, aunque existen otras causas como distocias del trabajo de parto, alteraciones neuromusculares e incluso síndrome compartimental durante el trabajo de parto.<sup>4,5</sup>

Toda circunstancia que modifique la relación útero/producto, limitando el movimiento y/o crecimiento puede desencadenar esta patología, al compartir factores de riesgo el 20% de los niños con tortícolis muscular congénita presentan displasia del desarrollo de cadera, y el 10% pie aducto, por lo que es importante realizar exploración física minuciosa e incluir ultrasonido de cadera a las 6 semanas.<sup>6,7</sup>

Los factores de riesgo que han sido asociados son: primogénito, disminución del movimiento fetal, oligohidramnios, presentación pélvica, parto asistido con fórceps, trauma perineal durante el parto, gestación múltiple (que generalmente afecta al bebé que está más abajo en el útero), peso y talla mayor a lo normal al nacimiento".<sup>6,7</sup>

## CLASIFICACIÓN

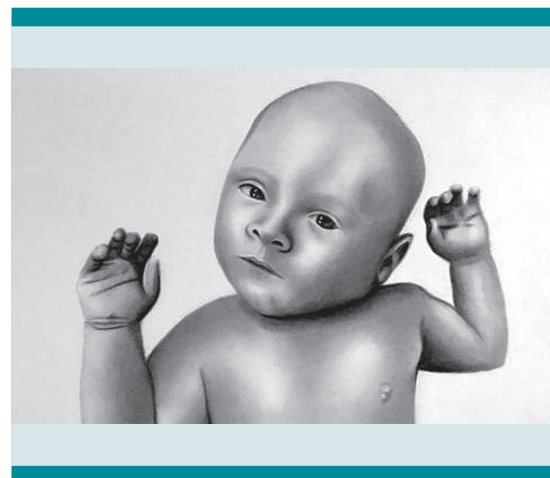Existen 3 tipos en orden de gravedad creciente:<sup>8,9</sup>

1. Postural: En la que el bebé tiene preferencia postural, pero sin tensión muscular ni restricción de rango de movimiento pasivo.
2. Muscular: tensión del músculo esternocleidomastoideo y limitación de rango de movimiento pasivo.
3. Masa en el músculo o también llamado fibromatosis colli, en la que se involucra un engrosamiento del músculo.

## PRESENTACIÓN CLÍNICA

Rangos de movilidad en cuello con mínima limitación al inicio, gradualmente van disminuyendo, hasta mantener la postura característica. A los 10-20 días a la exploración física es frecuente encontrar aumento de volumen palpable en el músculo esternocleidomastoideo, que desaparece gradualmente y las fibras musculares quedan reemplazadas parcialmente por tejido fibroso que se contrae generando la deformidad característica.<sup>8,9</sup>

La limitación de la rotación de la cabeza hace que la cara del lactante descansa sobre el mismo lado de la lesión cuando el neonato se encuentra en decúbito prono, y sobre el lado opuesto del occipucio cuando se encuentra en decúbito supino, la presión resultante de apoyar siempre el mismo lado de la cara y el hueso occipital opuesto contribuye a las asimetrías facial y craneal. De tal forma puede encontrarse arco cigomático ipsilateral deprimido y occipucio contralateral aplanado.<sup>9,10</sup> **Figura 1**



**Figura 1.** Esquema representativo de la postura típica, nótese la lateralización del cuello hacia el lado afectado y la rotación externa de la cara en lado contralateral, también se ejemplifica la plagiocefalia.

## DIAGNÓSTICO

El diagnóstico de esta patología es clínico, una exploración física detallada es clave, se debe realizar exploración de arcos de movilidad activos y pasivos los cuales se encuentran disminuidos y pueden ser cuantificados mediante goniometría, se debe palpar el trayecto del esternocleidomastoideo pudiendo encontrar aumento de volumen o fibrosis a lo largo de su trayecto, la alteración en la morfología facial y craneal son también hallazgos claves.<sup>10,11</sup>

Los hallazgos clínicos que orientan a la presencia de fibrosis o acortamiento del músculo esternocleidomastoideo son:

Inclinación de la cabeza en el plano coronal del lado del músculo esternocleidomastoideo afectado.

Rotación externa hacia el lado contralateral.

Limitación de los arcos pasivos de movimiento.

El diagnóstico oportuno es fundamental, ya que a medida que avanza la edad sin resolución del cuadro, la columna cervical puede sufrir deformidades definitivas con efectos compensatorios en el resto de las vértebras como escoliosis dorsal y lumbar; la clavícula puede adquirir una angulación con vértice en la inserción del esternocleidomastoideo; aparecen deformidades acompañantes como elevación del hombro del lado afectado y acortamiento por falta de desarrollo del resto de la musculatura del cuello y de la nuca. El defecto es notorio y puede llevar implícitas secuelas psicológicas y de disfunción social.<sup>11</sup>

La utilidad de la radiografía de columna cervical AP y lateral es útil para descartar malformaciones congénitas o lesiones vertebrales tales como

escoliosis congénita, subluxación rotatoria atlanto-axoidea o incluso anomalías músculoesqueléticas de la cintura escapular.<sup>12</sup>

El ultrasonido en el periodo neonatal puede ser una herramienta útil, ya que permite evaluar el grosor y longitud de las fibras musculares del esternocleidomastoideo, los hallazgos consisten en un aumento de volumen relativamente homogéneo del músculo comprometido con aspecto de masa sólida bien delimitada que generalmente compromete los tercios superior o medio del músculo, además de ser muy útil para guiar las evaluaciones de seguimiento y por lo tanto la duración del tratamiento.<sup>12</sup> **Figura 2 a y 2b**

La resonancia magnética se limita para los casos en los que se pretende descartar causas neuromusculares.<sup>13,14</sup>

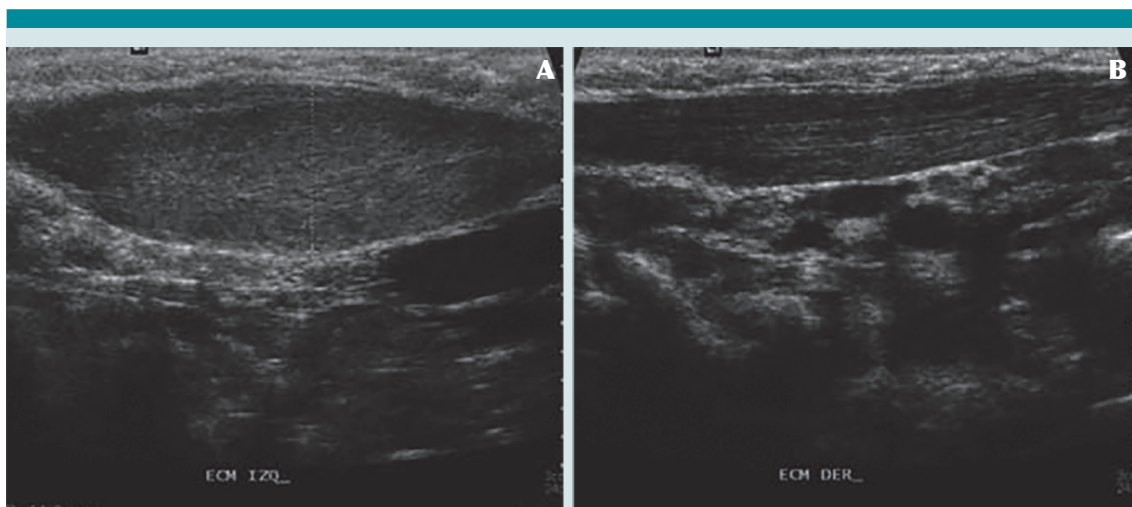
El diagnóstico diferencial se debe hacer con escoliosis congénita, síndrome de sandifer, malformación de Arnold Chiari, Siringomielia y tumores cerebrales o cervicales.

## TRATAMIENTO

La base del tratamiento son los ejercicios de estiramiento pasivo del esternocleidomastoideo, cuyo objetivo principal es restaurar su longitud permitiendo la adecuada posición de la cabeza en la línea media, postura simétrica y las habilidades motoras gruesas.<sup>13,14</sup>

El inicio temprano del tratamiento (entre 4 y 6 meses) y la participación de un especialista en rehabilitación se asocia con mayor eficacia y menor duración de la terapia.

El tratamiento ha demostrado excelentes resultados con resolución del cuadro hasta en el 97% de los casos dentro del 1 año de vida.<sup>14</sup> Posterior al año de vida, en los casos que ha fallado el



**Figura 2.** A) imagen longitudinal del cuello, demuestra aumento de volumen del músculo B) Imagen comparativa en el mismo paciente del músculo contralateral.<sup>11</sup>

manejo conservador, se puede considerar la administración de toxina botulínica o en algunos casos particulares la liberación quirúrgica del músculo esternocleidomastoideo.<sup>15</sup>

La utilización de ortesis, cuando la torticollis se acompaña de plagiocefalia, ha mostrado tener resultados satisfactorios al acompañarse de un régimen de fisioterapia estructurado.<sup>16</sup>

## REFERENCIA

Se recomienda la referencia oportuna al Médico en Rehabilitación Pediátrica ante toda sospecha diagnóstica; la valoración de neurología, oftalmología, e incluso otorrinolaringología se reserva para los casos de etiología no miogénica o cuando se desee descartar un diagnóstico diferencial. Algunos pacientes requieren asistencia por especialistas en lactancia materna para lograr establecerla de forma exitosa.<sup>17</sup>

## REFERENCIAS

1. Sargent B, Kaplan SL, Coulter C, Baker C. Congenital Muscular Torticollis: Bridging the Gap Between Research and Clinical Practice. *Pediatrics*. 2019 Aug;144(2):e20190582. doi: 10.1542/peds.2019-0582. PMID: 31350358;
2. Do TT. Congenital muscular torticollis: current concepts and review of treatment. *Curr Opin Pediatr*. 2006 Feb;18(1):26-9. doi: 10.1097/01.mop.0000192520.48411.fa. PMID: 16470158.
3. Petronic I, Brdar R, Cirovic D, Nikolic D, Lukac M, Janic D, Pavicevic P, et al. Congenital muscular torticollis in children: distribution, treatment duration and outcome. *Eur J Phys Rehabil Med*. 2010 Jun;46(2):153-7. Epub 2009 Dec 15. PMID: 20485220.
4. Cheng JC, Wong MW, Tang SP, Chen TM, Shum SL, Wong EM. Clinical determinants of the outcome of manual stretching in the treatment of congenital muscular torticollis in infants. A prospective study of eight hundred and twenty-one cases. *J Bone Joint Surg Am*. 2001 May;83(5):679-87. doi: 10.2106/00004623-200105000-00006.
5. P. Peyrou, Y. Lefèvre. Tortícolis muscular congénito, EMC - Aparato Locomotor. [https://doi.org/10.1016/S1286-935X\(15\)71142-1](https://doi.org/10.1016/S1286-935X(15)71142-1).
6. Minihane KP, Grayhack JJ, Simmons TD, Seshadri R, Wysocki RW, Sarwark JF. Developmental dysplasia of the hip in infants with congenital muscular torticollis. *Am J Orthop (Belle Mead NJ)*. 2008 Sep;37(9):E155-8; discussion E158. PMID: 18982188.
7. Demirbilek S, Atayurt HF. Congenital muscular torticollis and sternomastoid tumor: results of nonoperative treatment. *J Pediatr Surg*. 1999 Apr;34(4):549-51. doi: 10.1016/s0022-3468(99)90070-2. PMID: 10235319.
8. Kaplan SL, Coulter C, Sargent B. Physical Therapy Management of Congenital Muscular Torticollis: A 2018 Evidence-Based Clinical Practice Guideline From the APTA Academy



- of Pediatric Physical Therapy. *Pediatr Phys Ther.* 2018 Oct;30(4):240-290. doi: 10.1097/PEP.0000000000000544.
9. Boere-Boonekamp MM, van der Linden-Kuiper LT LT. Positional preference: prevalence in infants and follow-up after two years. *Pediatrics.* 2001 Feb;107(2):339-43. doi: 10.1542/peds.107.2.339. PMID: 11158467.
  10. Heidenreich E, Johnson R, Sargent B. Informing the Update to the Physical Therapy Management of Congenital Muscular Torticollis Evidence-Based Clinical Practice Guideline. *Pediatr Phys Ther.* 2018 Jul;30(3):164-175. doi: 10.1097/PEP.0000000000000517
  11. Villegas-Alzate F.J., Cuadros-Serrano C.A. Tortícolis muscular congénita: punto de vista del cirujano plástico. *Cir. plást. iberolatinoam.* 2014; 40(1): 43-54. <https://dx.doi.org/10.4321/S0376-78922014000100007>.
  12. Pérez Manuela, Ortega F Ximena, Lillo Susana, Moenne B Karla, Escaffi J Juan Antonio, Pérez S Carolina. Tortícolis en la edad pediátrica: Revisión pictográfica. *Rev. chil. radiol.* 2013; 19( 3 ): 125-133.
  13. Cheng JC, Tang SP, Chen TM, Wong MW, Wong EM. The clinical presentation and outcome of treatment of congenital muscular torticollis in infants--a study of 1,086 cases. *J Pediatr Surg.* 2000 Jul;35(7):1091-6. doi: 10.1053/jpsu.2000.7833.
  14. Emery C. The determinants of treatment duration for congenital muscular torticollis. *Phys Ther.* 1994 Oct;74(10):921-9. doi: 10.1093/ptj/74.10.921. PMID: 8090843.
  15. Chen MM, Chang HC, Hsieh CF, Yen MF, Chen TH. Predictive model for congenital muscular torticollis: analysis of 1021 infants with sonography. *Arch Phys Med Rehabil.* 2005 Nov;86(11):2199-203. doi: 10.1016/j.apmr.2005.05.010.
  16. Carmona-Espejo A, González-Villén R. Tortícolis muscular congénita. Actualización en terapias. *Rev Mex Med Fis Rehab.* 2020;32(3-4):52-61. doi:10.35366/101971
  17. Mojab CG. Congenital torticollis in the nursling. *J Hum Lact.* 2007 Feb;23(1):12. doi: 10.1177/0890334406297258. PMID: 17293544.