

<https://doi.org/10.18233/APM44No1pp23-282504>

## Dermatosis en el área del pañal sin respuesta a tratamiento convencional. ¿Sospecha de abuso sexual?

### Diaper rash dermatosis with no improvement using conventional treatment. Should we suspect sexual abuse?

Mónica Dávalos-Tanaka,<sup>1</sup> Andrea Venegas-Andrade,<sup>1</sup> Liliana Velasco-Hidalgo,<sup>3</sup> Alfonso Gilberto Ramírez-Ristori,<sup>4</sup> Carola Durán-McKinster<sup>2</sup>

#### Resumen

**INTRODUCCIÓN:** Las dermatosis en el área del pañal son frecuentes en los lactantes. Las entidades pueden ser de origen inflamatorio, infeccioso, metabólico, autoinmune, tumoral, traumático o por abuso sexual. El reconocimiento de estas entidades por el médico de primer contacto es fundamental para el diagnóstico correcto.

**CASO CLÍNICO:** Lactante de sexo femenino de 14 meses de edad, quién presentaba una dermatosis en el área del pañal desde los 9 meses de edad, tratada con múltiples medicamentos, sin presentar mejoría. Fue referida a nuestro servicio por probable abuso sexual con sospecha de agresor intradomiciliario, pues presentaba una dermatosis en región de la vulva y perianal constituida por úlceras eritematosas de formas irregulares, mal definidas y friables. Así mismo, presentaba fisuras en pliegues axilares e inguinales, adenomegalias y petequias. Nuestro diagnóstico presuntivo fue Histiocitosis de Células de Langerhans y se corroboró por biopsia de piel, estudios de laboratorio e imagen, descartando el abuso sexual. Recibió esteroide y vinblastina de acuerdo al tratamiento establecido por la Sociedad del Histiocito, con resultados favorables.

**CONCLUSIÓN:** La Histiocitosis de células de Langerhans con involucro cutáneo afecta comúnmente el área del pañal. Aquellas lesiones ulceradas y progresivas que no respondan a tratamientos convencionales deben ser estudiadas para descartar otras patologías. El abuso sexual es un diagnóstico que debe fundamentarse antes de iniciar una acción legal, ya que provoca daños en la familia.

**PALABRAS CLAVE:** Dermatitis del pañal, Histiocitosis de Células de Langerhans, Abuso sexual.

#### Abstract

**INTRODUCTION:** Diaper rash dermatosis is frequent in infants. There are multiple causes: inflammatory, infectious, metabolic, autoimmune, traumatic, due to a tumor or sexual abuse. The recognition of these entities by the primary care physician is fundamental for its correct diagnosis.

**CLINICAL CASE:** 14 month old female infant, with a diaper rash dermatitis since 9 months of age, treated with multiple topical drugs without improvement. She was referred to our clinic due to a high suspicion of sexual abuse by household aggressor, with lesions on the vulva and perianal region. These consisted on multiple irregular ill-defined erythematous and friable ulcers, axillar and inguinal fissures, adenomegalias and petechiae. Our presumptive diagnosis was a Langerhans Cell Histiocytosis and was confirmed with skin biopsy, blood test and x-rays, excluding sexual abuse. She was treated according to the guidelines of the Histiocyte Society, with systemic steroid and vinblastine, with favorable results.

**CONCLUSION:** Langerhans Cell Histiocytosis commonly affects the diaper area. The lesions that appear in this area, that are ulcerated and progressive and do not improve

<sup>1</sup> Residente de Dermatología Pediátrica.

<sup>2</sup> Adscrito al Departamento de Oncología Médica.

<sup>3</sup> Residente de Patología Pediátrica. Instituto Nacional de Pediatría, Ciudad de México.

<sup>4</sup> Adscrita al servicio de Dermatología Pediátrica.

**Recibido:** 15 de abril de 2022

**Aceptado:** 11 de noviembre de 2022

#### Correspondencia

Carola Durán-McKinster  
caroladmc53@gmail.com

**Este artículo debe citarse como:** Dávalos-Tanaka M, Venegas-Andrade A, Velasco-Hidalgo L, Ramírez-Ristori AG, Durán-McKinster C. Dermatosis en el área del pañal sin respuesta a tratamiento convencional. ¿Sospecha de abuso sexual? Acta Pediatr Méx 2023; 44 (1): 23-28.

with conventional treatment should be evaluated to rule out other diseases. Sexual abuse is a diagnosis that has to be well substantiated before starting legal action, as it causes damage to the family.

**KEYWORDS:** Diaper rash, Histiocytosis, Langerhans - Cell, Sexual abuse.

## INTRODUCCIÓN

Las dermatosis en el área del pañal son muy frecuentes en los lactantes. Este término se utiliza para describir a todas aquellas dermatosis que se presentan en el área que cubre el pañal: glúteos, periné, región perianal, pubis, genitales, ingles y tercio superior de muslos.<sup>1</sup> Las entidades pueden ser de siete tipos: inflamatorias: dermatitis irritativa por pañal, dermatitis seborreica y psoriasis. Infecciosas: candidiasis, impétigo ampolloso, dermatitis perianal por estreptococo. Metabólicas: acrodermatitis enteropática. Autoinmunes: liquen escleroso. Tumorales: histiocitosis de células de Langerhans (HCL), traumático y, por último, abuso sexual, las cuales tienen un patrón clínico característico.<sup>2</sup> El reconocimiento de estas características, por parte del pediatra, es fundamental para el correcto diagnóstico.

## CASO CLÍNICO

Lactante femenino de 1 año 2 meses de edad, hija de padres adolescentes con embarazo no planeado, sin buen control prenatal. Embarazo de 9 meses, eutócico, Apgar no reportado. Peso y talla adecuados para su edad gestacional. Inició su padecimiento a los 9 meses con una dermatosis en el área del pañal, que involucraba labios mayores y menores, región anal e ingles, caracterizada por eritema y úlceras dolorosas de bordes irregulares, de crecimiento progresivo. Recibió múltiples tratamientos (cremas de ba-

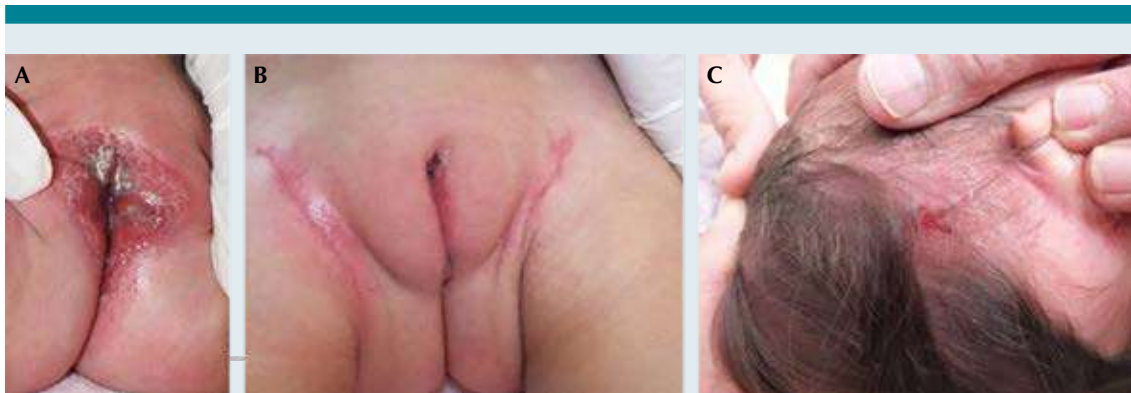rrera, antimicóticos tópicos, esteroides tópicos, cremas hidratantes) en los últimos 5 meses, sin mejoría y se sospechó abuso sexual.

Se levantó una acta de abuso sexual en contra del padre, negándole acercarse a su hija. Fue referida a nuestra Institución por no mostrar mejoría de la dermatosis, a pesar de no tener contacto con el padre durante 3 meses.

A la exploración física presentaba una dermatosis diseminada a todos los segmentos, de los que involucraba piel cabelluda, región retroauricular bilateral, huecos axilares, región inguinal, genital y perianal. En piel cabelluda estaba constituida por escamas de aspecto oleoso que sangraban al desprenderse.

En el área retroauricular presentaba pápulas y placas eritematosas infiltradas. Las lesiones en el área perineal contaban con una gran afección de labios mayores, menores, introito, y región anal, predominando las lesiones ulceradas, de bordes irregulares, destructivas y de tamaños variables, entre 0.5 y 3 cm, frágiles y sangrantes. **Figura 1.**

Asociada a esta dermatosis presentaba adenomegalias en cadenas axilares e inguinales de 0.5 a 1 cm de diámetro, móviles y aparentemente no dolorosas, llanto inconsolable asociado a dolor durante la micción o evacuación. Sin presencia de hepato-esplenomegalia.



**Figura 1.** A) Lesiones ulceradas, destructivas, frágiles y sangrantes en genitales. B) Placas eritematosas y eczematosas en área inguinal. C) Escamas de aspecto oleoso que sangraban al desprenderse en piel cabelluda.

Se le realizó una biopsia de piel con la impresión diagnóstica de histiocitosis de células de Langerhans (HCL). En el examen microscópico se observó un infiltrado de células neoplásicas no cohesivas de aspecto histiocítico, con núcleos reniformes en “grano de café”, de patrón en banda que también rodeaba los anexos y vasos sanguíneos superficiales; así como escasos eosinófilos y neutrófilos. Se le realizó una tinción de inmunohistoquímica para CD1a, en la cual las células de Langerhans presentaron una positividad intensa de membrana para dicho anticuerpo (**Figura 2**). El diagnóstico corroboró Histiocitosis de células de Langerhans.

Los exámenes de laboratorio se encontraron en intervalos normales (Biometría hemática, Perfil bioquímico, Tiempos de coagulación). La radiografía de cráneo mostrando zonas líticas en la base del cráneo, a nivel frontal y orbitario.

El Servicio de Oncología realizó estudios complementarios (biopsia de médula ósea, pulmón, hígado), la cual fue negativa para infiltración y PET, el cual mostró zonas hipermetabólicas en cráneo, costillas y región cervical.

Se inició tratamiento con Vinblastina a 2 mg/m<sup>2</sup> SC/día y prednisona 40 mg/m<sup>2</sup> SC/día de acuerdo a lo establecido por la Sociedad del Histiocito

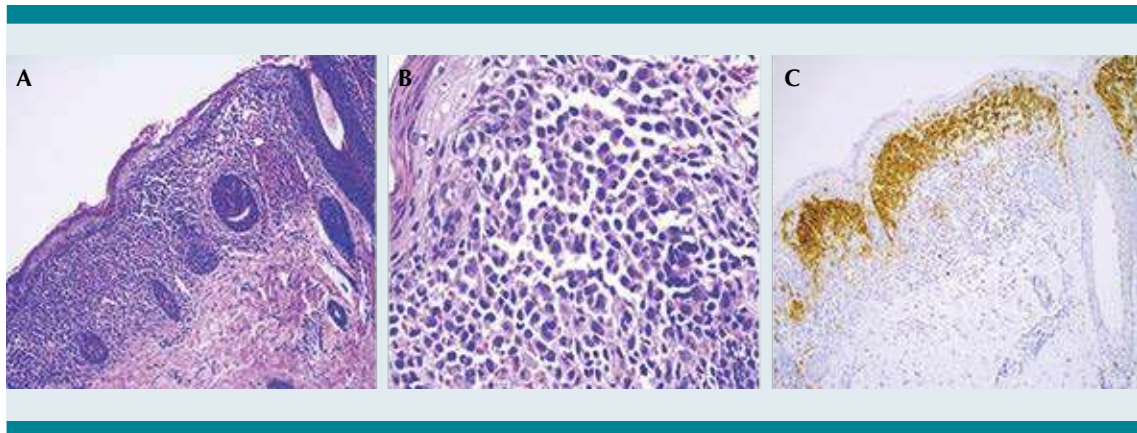
con resultados favorables al término del tratamiento, resolviéndose la dermatosis (**Figura 3**), con control de PET negativo.

## DISCUSIÓN

Las histiocitosis son un grupo de enfermedades poco comunes, que se caracterizan por la acumulación patológica de células derivadas del linaje de monocitos, macrófagos y células dendríticas.<sup>3</sup> El término “Histiocito” significa célula de tejido, el cual se utiliza para describir células fagocíticas con características morfológicas mononucleares.<sup>4</sup> Estas células se asemejan fenotípicamente a las células de Langerhans normales, sin embargo, éstas derivan de precursores de células mieloides inmaduros.

Dentro de las enfermedades histiocíticas, la histiocitosis de células de Langerhans (HCL) es la más común, con una incidencia estimada de 4-5 por cada millón de personas entre los 0-15 años de edad, la media de edad de diagnóstico 3.5 años y la incidencia más alta es en menores de 1 año de edad, con mayor frecuencia en el sexo femenino 3:2.<sup>3</sup>

La incidencia aproximada en México es de 4.3 casos por millón de menores de 18 años.<sup>5</sup> Se



**Figura 2.** **A)** Corte histológico de piel teñido con H&E: Infiltrado de células neoplásicas en la unión dermoepidérmica en forma de banda que rodea a los anexos. (10X) **B)** Células neoplásicas no cohesivas de aspecto histiocítico, con núcleos reniformes, con hendiduras de la membrana que dan un aspecto “grano de café” (40X). **C)** Tinción de inmunohistoquímica para CD1a, con positividad intensa (10X).



**Figura 3.** Resolución de la dermatosis posterior a tratamiento con vinblastina y prednisona durante 8 meses.

categoriza de acuerdo al involucro de órganos en único o múltiple, la presencia de involucro de órganos de riesgo (hígado, bazo, médula ósea) y la afección única o múltiple dentro de un mismo órgano.<sup>3</sup> Los órganos afectados con

mayor frecuencia son el hueso (80%), piel (33%) e hipófisis (25%) y con menor frecuencia el hígado, bazo y pulmones (15%), así como ganglios linfáticos (5%).

La afección cutánea predomina en las histiocitosis de células de Langerhans en pacientes menores de 1 año y hasta en el 80% de los pacientes es la primera manifestación de esta entidad.<sup>6</sup> Se presenta como placas eccematosas o máculo-papulares, así como placas seborreicas oleosas en piel cabelluda que semejan una dermatitis seborreica. Las lesiones predominan en piel cabelluda, abdomen, pecho, espalda y áreas intertriginosas. En este último tienden a ulcerarse. Es frecuente que se presenten también petequias, máculas hipopigmentadas, pápulas umbilicadas similares a molusco contagioso, vesículas o ampollas, pústulas, nódulos generalizados constituyendo el síndrome de “bebé en panquecillo de arándanos”.<sup>6</sup> Así mismo, existe una forma exclusivamente cutánea que predomina en recién nacidos, caracterizada por nódulos violáceos múltiples y tienen resolución espontánea.<sup>7</sup>

El diagnóstico se confirma mediante la biopsia de piel, ya que es un sitio accesible para ello.



En los cortes histológicos se observa la presencia de células neoplásicas no cohesivas, de aspecto histiocítico, con citoplasma eosinófilo brillante que desplaza el núcleo a la periferia en la mayoría de las células; dichos núcleos son reniformes, lobulados, con hendiduras intranucleares de la membrana y le otorgan un aspecto en “grano de café”, así como un infiltrado inflamatorio de eosinófilos, macrófagos, células gigantes multinucleadas y linfocitos T que son FoxP3+ y CD4+. Las inmunomarcaciones con CD1a y CD207 son positivas.<sup>8</sup> Así mismo, se deben realizar estudios de extensión para descartar la enfermedad en otros órganos para evaluar una enfermedad multisistémica.<sup>8</sup>

No existe un tratamiento estandarizado para enfermedad cutánea aislada y las recomendaciones están basadas en series de caso. Se puede utilizar esteroides tópicos de alta potencia como primera línea o en combinación con imiquimod o fototerapia.<sup>8</sup> El tratamiento sistémico se indica únicamente cuando son sintomáticos o con enfermedad progresiva multisistémica. Este consiste en una combinación de esteroides orales con vinblastina por 6-12 meses. El tratamiento de primera línea no es siempre efectivo y puede haber recurrencia al discontinuar la medicación. Se han utilizado muchos tratamientos en casos individuales o en pequeñas series de caso con: metotrexato, 6 mercaptopurina, azatioprina, alcaloides de la vinca, talidomida, cladribina, citarabina.<sup>8</sup> Las secuelas más comunes de la enfermedad son diabetes insípida (24%), problemas ortopédicos (20%), sordera (13%) y secuelas neurológicas (11%).<sup>8</sup>

El pronóstico depende de muchos factores: edad de inicio, tasa de progresión de la enfermedad, afección de órganos de riesgo, respuesta a la inducción, presencia de BRAF v600E. El porcentaje de mortalidad es bajo en los pacientes con involucro de un solo órgano, sin embargo, cuando es multisistémico aumenta a 10-50%.<sup>6</sup>

El seguimiento de estos pacientes debe ser continuo, ya que cerca del 40% evolucionan a una forma multisistémica en el transcurso de la enfermedad.<sup>4</sup> Las reactivaciones suceden en 88% de los pacientes en los primeros 2 años, comúnmente en hueso, piel, oído medio e hipotálamo. Posterior a estos 2 años es importante continuar con el seguimiento, ya que las secuelas pueden ocurrir hasta más de 10 años posterior al diagnóstico.<sup>3</sup>

En el presente caso, diagnosticado inicialmente como lesiones secundarias a abuso sexual, debe tomarse en cuenta que las lesiones infiltradas y ulceradas en el área del pañal no siempre corresponden a lesiones irritativas causadas por el pañal o las evacuaciones, pues por lo general, éstas responden a tratamientos adecuados con aplicación de emolientes que hagan la función de barrera. Aquellos casos en los que no respondan a dichos tratamientos las lesiones deben ser estudiadas para descartar otra patología. En el caso de nuestra paciente, además de las lesiones genitales progresivas ulceradas, presentaba adenomegalias y afección a otros pliegues, que aunado a la ausencia de mejoría en la dermatosis del área del pañal a pesar de haberla separado del supuesto agresor, orientan hacia otras posibles causas, disminuyendo la probabilidad del abuso sexual.

La dermatitis seborreica en piel cabelluda en lactantes es muy frecuente, sin embargo, aquellos pacientes en los que la piel cabelluda sangra al tratar de desprender la escama oleosa, nos obliga a descartar una Histiocitosis de células de Langerhans, ya que es un signo muy frecuentemente en esta entidad.

## CONCLUSIONES

Las lesiones infiltradas y ulceradas en el área del pañal, que no responden a tratamientos convencionales, deben ser estudiadas para descartar otra patología diferente a dermatitis por pañal o abuso sexual.

Es importante que el médico de primer contacto sospeche la Histiocitosis de células de Langerhans en pacientes con presencia de lesiones papulares o nodulares en pliegues, genitales y escamas seborreicas sangrantes en piel cabelluda, con o sin adenomegalias y de evolución crónica que no remiten con tratamientos habituales.

En el caso de nuestra paciente la sospecha de abuso sexual causó una alteración importante en la dinámica familiar por lo que es fundamental el diagnóstico correcto para evitar procesos familiares y penales, muchas veces irreparables.

#### Agradecimientos

Al Dr. César Mauricio Rojas Maruri (adscrito al Departamento de Patología).

#### REFERENCIAS

1. Blume-Peytavi U, Kanti V. Prevention and treatment of diaper dermatitis. *Pediatr Dermatol*. 2018 Mar; 35 Suppl. 1:s19-s23.
2. Fölster-Holst R. Differential diagnoses of diaper dermatitis. *Pediatr Dermatol*. 2018 Mar;35 Suppl. 1:s10-s18.
3. Krooks J, Minkov M, Weatherall AG. Langerhans cell histiocytosis in children: History, classification, pathobiology, clinical manifestations, and prognosis. *J Am Acad Dermatol*. 2018 Jun; 78(6):1035-1044.
4. Allen CE, Merad M, McClain KL. Langerhans-Cell Histiocytosis. *N Engl J Med*. 2018 Aug 30;379(9):856-868.
5. Moran E, Durán C, Orozco-Covarrubias L, Palacios C, Saez-de-Ocariz M, García MT. Histiocitosis de células de Langerhans: nuevos conceptos moleculares y clínicos. *DCMQ* 2017;16(1):36-44
6. Leung AKC, Lam JM, Leong KF. Childhood Langerhans cell histiocytosis: a disease with many faces. *World J Pediatr*. 2019 Dec;15(6):536-545.
7. Thomas C, Mesnard C, Petrot D, Fraitag S, Legroux J, Barbarot S. Uncommon preputial localization of Langerhans cell histiocytosis. *Pediatr Dermatol*. 2021 Mar;38(2):500-501.
8. Krooks J, Minkov M, Weatherall AG. Langerhans cell histiocytosis in children: Diagnosis, differential diagnosis, treatment, sequelae, and standardized follow-up. *J Am Acad Dermatol*. 2018 Jun;78(6):1047-1056.