

<https://doi.org/10.18233/apm.v44i4.2737>

Lactante masculino con inmunodeficiencia combinada grave

Male infant with severe combined immunodeficiency.

Alfonso Gilberto Ramírez Ristori,¹ Marco Antonio Yamazaki Nakashimada,² Marco Antonio Sarmiento Abril³

RESUMEN CLÍNICO

Paciente masculino que falleció a la edad de ocho meses, hijo de padres aparentemente sanos, con antecedente de muertes, en la primera infancia, de niños varones de la línea materna. Su último padecimiento se inició a los 6 a 7 meses de vida, con un cuadro catarral caracterizado por rinorrea y coriza. Por este motivo fue llevado a consulta con un médico particular, quien le prescribió amoxicilina durante cinco días. Al cuadro catarral se agregaron: tos no productiva, irritabilidad, fiebre y evacuaciones disminuidas en consistencia. Fue llevado al Instituto Nacional de Pediatría debido a los síntomas y cumplir con criterios de sospecha de COVID-19. El paciente recibió la vacuna BCG al nacimiento.

Durante su estancia en el hospital tuvo deterioro respiratorio, con vómito y depresión respiratoria, bradicardia y paro cardiorrespiratorio. Se le practicó la resucitación cardiopulmonar, intubación y ventilación mecánica asistida. Ante la evolución prolongada de un mes y sin respuesta al tratamiento con penicilinas, los especialistas en Infectología establecieron el diagnóstico de neumonía por agentes atípicos, o sobreinfección por una neumonía de origen viral (descartar SARS-CoV-2) o bacteriano; le indicaron tratamiento con ceftriaxona y claritromicina.

Ante la aparición del neumotórax asociado con barotrauma se le colocó un sello en la plaura (lado derecho). Se complicó con insuficiencia renal AKIN 3 e hipotensión tratada con norepinefrina y milrinona, sin mejoría,

¹ Departamento de Patología.

² Departamento de Inmunología.

³ Departamento de Radiología.

Instituto Nacional de Pediatría, Ciudad de México.

ORDICD

0000-0002-3565-9724

Recibido: 6 de julio 2023

Aceptado: 13 de julio 2023

Correspondencia

Alfonso-Gilberto Ramírez-Ristori
alfonso.ristori.ap@gmail.com

Este artículo debe citarse como: Ramírez-Ristori AG, Yamazaki-Nakashimada MA, Sarmiento-Abril MA. Lactante masculino con inmunodeficiencia combinada grave. Acta Pediatr Méx 2023; 44 (4): 297-311.

con datos clínicos de hipoperfusión, extremidades frías, palidez generalizada, llenado capilar lento. Luego, se integró el diagnóstico de síndrome de dificultad respiratoria aguda grave, en fase fibrótica por tiempo de evolución y neumonía asociada con cuidados de salud con microorganismo no aislado e insuficiencia respiratoria tipo I, con acidosis respiratoria persistente.

Debido al daño por barotrauma resultó con neumomediastino, enfisema subcutáneo y neumoperitoneo. Del aspirado bronquial se logró el aislamiento de 40,000 UFC de *Enterobacter cloacae* y 40,000 UFC de *Enterobacter bugandensis*, ante esta nueva situación se agregó meropenem. El hemograma reportó: leucocitos 12,810/ μ L, neutrófilos 910/ μ L, linfocitos 2,210/ μ L, monocitos 0.610/ μ L, eosinófilos 0.910/ μ L, basófilos 0.110/ μ L, hemoglobina 11.6 g/ μ L, hematocrito 35%, volumen corpuscular medio 63.4 fL, hemoglobina corpuscular media 21.1; plaquetas 52,910/ μ L, TP 13.8 seg%, INR 1.17, TTP 23.3 seg, inmunoglobulinas con IgA < 10 (66-433), IgG < 75 (635-1741), IgM 94 (45-281), subpoblaciones de linfocitos 6400/L, linfocitos 704, CD3 no detectable, CD4 no detectable, CD8 no detectable, CD19: 700, CD16/56 no detectable.

El estudio de imagen más revelador en este paciente fue una placa simple de tórax AP (**Figura 1**) que mostró infiltrados alveolares pulmonares bilaterales, difusos, que se extendían a partir de la región perihiliar, con áreas de consolidación en los segmentos inferiores del lóbulo superior del parénquima pulmonar derecho. No se hizo evidente el timo.

Ante la sospecha de error innato de la inmunidad, al tratamiento se agregaron: fluconazol y trimetoprima-sulfametoxazol para combatir *Candida* spp, *Stenotrophomonas maltophilia* y *Pneumocystis jirovecii*. Se consideró el diagnóstico de inmunodeficiencia combinada grave ligada al X y se indicó profilaxis con isoniacida y rifampicina para cobertura de

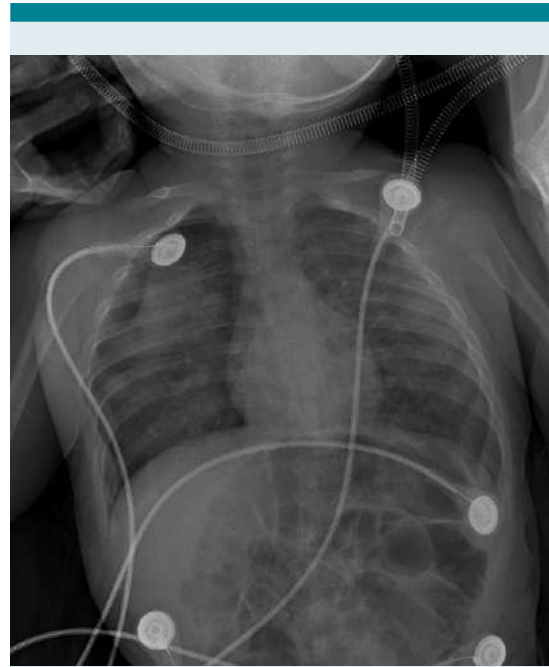


Figura 1. Placa simple de tórax AP con infiltrados alveolares pulmonares bilaterales, difusos, que se extienden a partir de la región perihiliar, con áreas de consolidación en los segmentos inferiores del lóbulo superior del parénquima pulmonar derecho.

M. bovis. El tratamiento antibiótico continuó con trimetoprima-sulfametoxazol en día 20, levofloxacin en día 21, anfotericina B en día 15, ganciclovir en día 10 y vancomicina en día 10 con isoniacida y rifampicina profilácticos. Se solicitaron concentraciones de inmunoglobulinas y subpoblaciones y se administró 1 g/kg/dosis de gammaglobulina intravenosa. Finalmente se estableció el diagnóstico de inmunodeficiencia combinada grave (T-) (B+) (NK-). Tuvo deterioro hemodinámico y respiratorio súbito, con bradicardia súbita y desaturaciones incluso hasta de 20%. Se iniciaron las maniobras avanzadas de reanimación cardiopulmonar, con cinco ciclos de reanimación y las maniobras se detuvieron a los 13 minutos, sin retorno de la circulación.

Comentario clínico

Marco Antonio Yamazaki Nakashimada

El paciente tenía datos típicos de inmunodeficiencia combinada severa, que se considera una urgencia inmunológica, aunque en realidad es un grupo heterogéneo de enfermedades derivadas de una alteración en el desarrollo, la función o ambas de los linfocitos T y B. La forma más frecuente es la ligada al X. La causa de muerte es por infección, casi siempre antes del primer año de vida. Los pacientes pueden verse afectados por cualquier tipo de microorganismos, incluidas bacterias (también micobacterias, sobre todo que el paciente recibió la vacuna BCG), virus y hongos.

Este grupo de pacientes puede diagnosticarse fácilmente con una biometría hemática, que se encontrará con las características de linfopenia. En la determinación de subpoblaciones de linfocitos, los pacientes suelen tener linfopenia del linaje T y clasificarse de acuerdo con la presencia o ausencia de linfocitos B y NK.¹

Cuadros 1 y 2

Si bien es frecuente que tengan hipogammaglobulinemia, es importante destacar que en los primeros meses de vida puede cuantificarse la IgG materna transmitida de forma transplacentaria. También, desde el punto de vista práctico, es importante destacar que la existencia o no de microorganismos no puede ser determinada por serología porque estos pacientes son incapaces de montar una respuesta de anticuerpos, por lo que lo ideal es determinar la existencia del microorganismo (cargas virales, antígeno del germen, cultivos, etc.). Entre las intervenciones iniciales en los pacientes con inmunodeficiencia combinada grave se encuentran las siguientes:²

1. Aislamiento estricto del paciente.
2. No deben recibir productos sanguíneos que no sean radiados, por el riesgo de enfermedad injerto contra huésped.

3. No deben alimentarse con leche humana hasta conocer el estado de infección por citomegalovirus de la madre, porque la transmisión de este agente puede ser fatal para el paciente.
4. No deben recibir vacunas con gérmenes vivos.
5. Deben recibir tratamiento antimicrobiano profiláctico.
6. Si recibieron la vacuna BCG deben recibir tratamiento antifímico profiláctico, si resultan con BCGítis o BCGosis deben recibir un esquema con rifampicina, etambutol, isoniacida y claritromicina.
7. Iniciar gammaglobulina endovenosa o subcutánea.
8. Iniciar protocolo de trasplante de células madre hematopoyéticas.

Comentario radiológico

Marco Antonio Sarmiento Abril

El timo puede ser, desde la perspectiva histopatológica, hipoplásico, ausente o aplásico en ciertos síndromes de inmunodeficiencia primaria, como el síndrome de DiGeorge o inmunodeficiencia combinada grave. Las radiografías de tórax en neonatos y niños lactantes muestran un timo extremadamente grande, pero difícil de diferenciar de la silueta cardíaca. El timo tiene bordes lisos y permanece desde la perspectiva radiológica visible hasta los tres años. Algunos signos radiológicos, como la “ola tímica” (festoneado del contorno ondulado debido a la impresión de las costillas, **Figura 2**), “vela del barco” (triángulo formado por cada uno de los lóbulos del timo, ligeramente convexo con base delimitada por la cisura menor, **Figura 3**) y “signo escotadura tímica” (una indentación del contorno de la unión del corazón con el

Cuadro 1. IDCG T- B+

Enfermedad	Defectogenético	Herencia	T	B	Ig	Características asociadas
Deficiencia de la cadena gamma común (Deficiencia CD 132)	<i>IL2RG</i>	XL	Muy bajos	Normal o altos	Bajas	NK bajos
Deficiencia JAK3	<i>JAK3</i>	AR	Muy bajos	Normal o altos	Bajas	NK bajos
Deficiencia IL7Ra	<i>IL7R</i>	AR	Muy bajos	Normal o altos	Bajas	NK normales
Deficiencia CD45	<i>PTPRC</i>	AR	Muy bajos	Normal	Bajas	Linfocitos T γ / δ normales
Deficiencia CD3d	<i>CD3D</i>	AR	Muy bajos	Normal	Bajas	NK normales, no linfocitos T γ / δ
Deficiencia CD3e	<i>CD3E</i>	AR	Muy bajos	Normal	Bajas	NK normales, no linfocitos T γ / δ
Deficiencia CD3z	<i>CD3Z</i>	AR	Muy bajos	Normal	Bajas	NK normales, no linfocitos T γ / δ
Deficiencia Coronina-1A	<i>CORO1A</i>	AR	Muy bajos	Bajos	Bajas	Timo detectable
Deficiencia LAT	<i>LAT</i>	AR	Normal a bajos	Normal a bajos	Altos	Típico SCID o inmunodeficiencia combinada (esplenomegalia, autoinmunidad)
Deficiencia SLP76	<i>LCP2</i>	AR	Normal	Normal	Alta IgM, baja IgA	Abscesos cutáneos, autoinmunidad

AR- Autosómico recesivo, XL-ligado al X, Ig- inmunoglobulinas.

Cuadro 2. IDCG T- B-

Enfermedad	Defectogenético	Herencia	T	B	Ig	Características asociadas
Deficiencia de RAG	<i>RAG1, RAG2</i>	AR	Muy bajos	Muy bajos	Bajas	NK normales
Deficiencia Artemis	<i>DCLRE1C</i>	AR	Muy bajos	Muy bajos	Bajas	NK normales, radiosensible
Deficiencia DNA PKcs	<i>PRKDC</i>	AR	Muy bajos	Muy bajos	Variables	NK normales, radiosensible, microcefalia
Deficiencia Cernunnos/XLF	<i>NHEJ1</i>	AR	Muy bajos	Muy bajos	Bajas	NK normales, radiosensible, microcefalia
Deficiencia DNA ligasa IV	<i>LIG4</i>	AR	Muy bajos	Muy bajos	Bajas	NK normales, radiosensible, microcefalia
Deficiencia Adenosin deaminasa	<i>ADA</i>	AR	Bajos	Bajos	Bajas	NK bajos, afección ósea
Defecto AK2	<i>AK2</i>	AR	Muy bajos	Muy bajos	Bajas	Disgenesia reticular, neutropenia, sordera
Defecto RAC2 activado	<i>RAC2</i>	AD GOF	Muy bajos	Muy Bajos	Bajos	Neutropenia, linfoproliferación

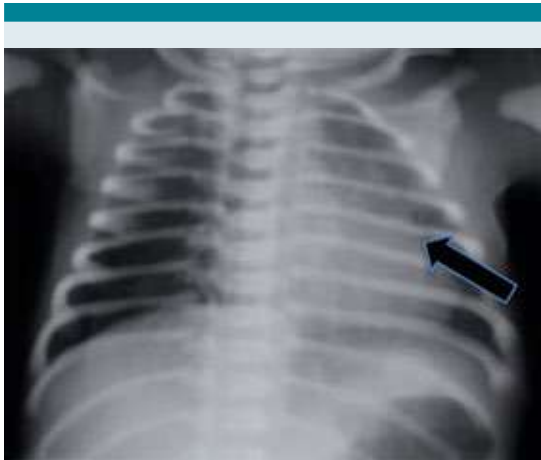

Figura 2. Signo de la “ola tímica”.

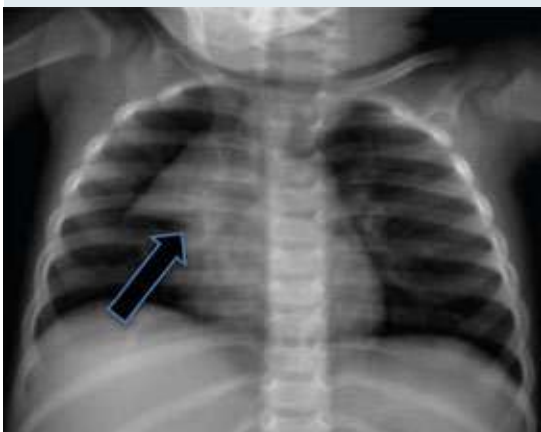


Figura 3. Signo de “vela del barco”.

timo) permiten evaluar la morfología y situación del timo en situaciones normales.³

En el recién nacido y lactante tiene un aspecto ecográfico característico que permite distinguir tejido tímico accesorio o ectópico. La ecogenicidad es homogénea, similar o ligeramente menor que la del hígado y el bazo, con focos hiperecogénicos dispersos parecidos al “cielo estrellado”

(Figura 4). Puede verse distorsionado por las pulsaciones cardiacas y el movimiento respiratorio porque es suave y flexible. No debe comprimir ni desplazar las estructuras adyacentes.

Comentario anatomopatológico

Alfonso Gilberto Ramírez Ristori

Se practicó el estudio de necropsia en un lactante de aspecto y edad externos congruentes con la edad biológica, con aspecto edematoso y una úlcera aparentemente por presión en la región occipital. La apertura de cavidades revela, en primer lugar y como dato pivote, al timo en el sitio anatómico adecuado (Figura 5), extremadamente pequeño, morfológicamente conservado (bilobulado) y con aspecto adiposo (Figura 6). Los pulmones tuvieron aspecto consolidado multifocal y ligeramente hemorrágico; además, se observó congestión multivisceral.

La histología del timo reveló sustitución adiposa extensa y desorganización del epitelio tímico, con borramiento difuso de la corteza y persistencia de pequeñas islas de epitelio medular arremolinado, poco diferenciado (primitivo) y, más importante, ausencia de corpúsculos de Hassall. También se identificaron escasos linfocitos parenquimatosos. El epitelio tímico fue intensamente positivo a la inmunomarcación para citoqueratinas coctel (AE1/AE3) y los linfocitos fueron positivos a marcajes de linaje B (CD19, CD20) y en menor proporción de linaje

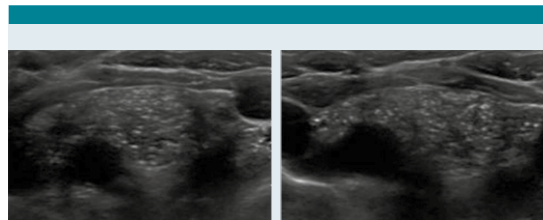

Figura 4. Ecografía del timo normal.

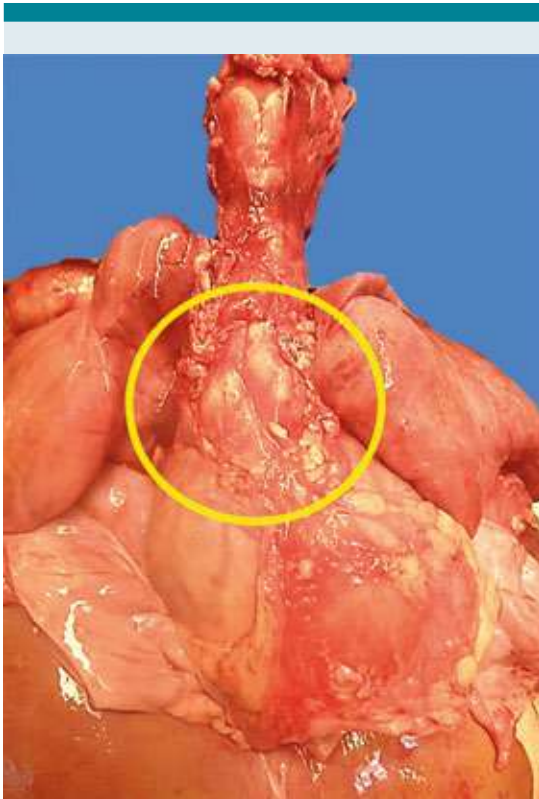


Figura 5. Tímico en situación anatómica correcta, pequeño comparado con las estructuras mediastinales.

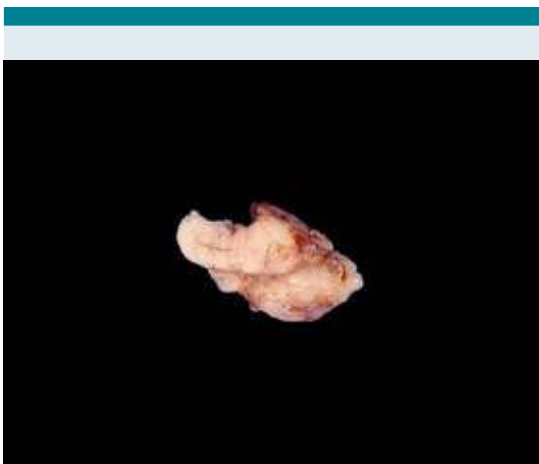


Figura 6. Tímico bilobulado y extremadamente pequeño para lo esperado para la edad.

T (CD3); no se identificaron timocitos positivos a la desoxinucleotidiltransferasa terminal (TdT).
Figuras 7 a 12

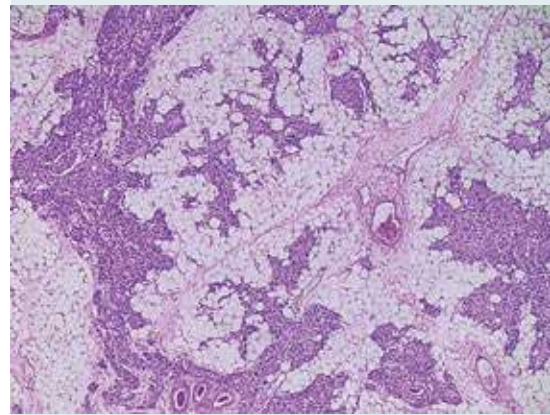


Figura 7. Estructura del tímico, con extensa desorganización, sustitución adiposa, ausencia de demarcación cortico-medular y acusada pérdida linfoide.

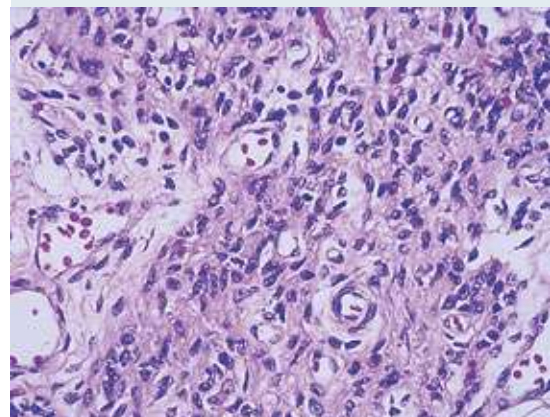


Figura 8. Vista a seco fuerte del tímico, compuesto por epitelio medular de aspecto primitivo y desorganizado. No se identifican corpúsculos de Hassall en todo el tejido tímico examinado.

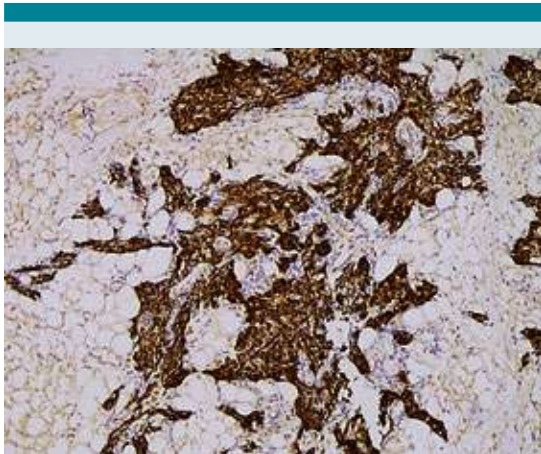


Figura 9. Inmunomarcación difusa e intensa del epitelio tímico medular, con anticuerpo para coctel de citoqueratinas.

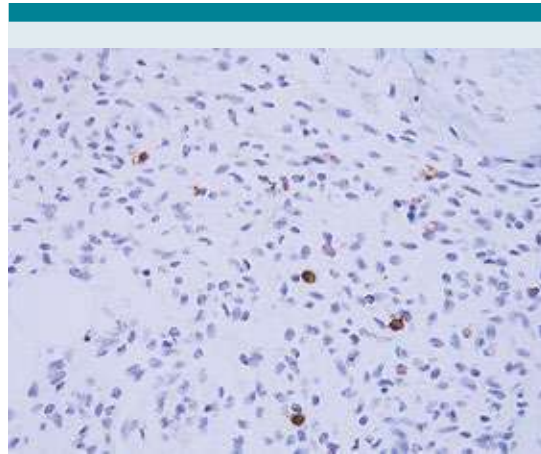

Figura 11. Inmunomarcación con anticuerpo para CD3, que resalta mínimos linfocitos B maduros mezclados con el epitelio.

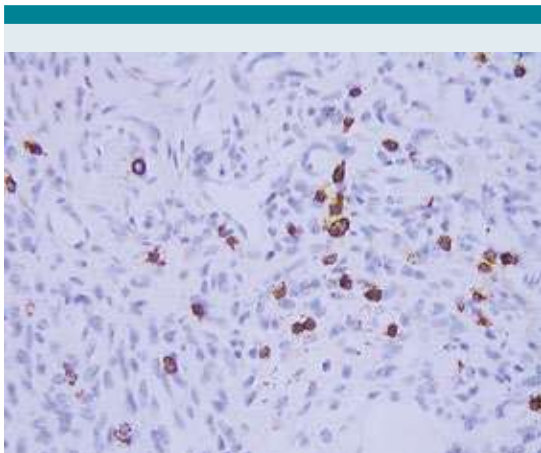


Figura 10. Inmunomarcación con anticuerpo para CD20, que resalta escasos linfocitos B maduros mezclados con el epitelio.

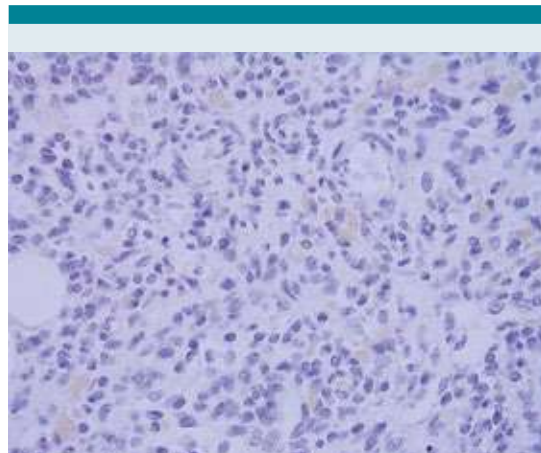


Figura 12. Inmunomarcación negativa para el anticuerpo TdT, que demuestra ausencia de timocitos corticales.

Además del timo, los otros tejidos linfoides (ganglios linfáticos, médula ósea, bazo y tejido linfoide asociado con las mucosas) mostraron una pérdida generalizada intensa de linfocitos maduros (**Figura 13**). No se identificaron las amígdalas faríngeas y el anillo de Waldeyer era

pequeño y rudimentario, tampoco ganglios linfáticos peribronquiales, subcarinales, mediastinales y mesentéricos. No existían placas de Peyer en la mucosa del íleon, y el mínimo tejido linfoide residual se limitaba al bazo y a otros escasos segmentos de mucosa del intestino delgado.

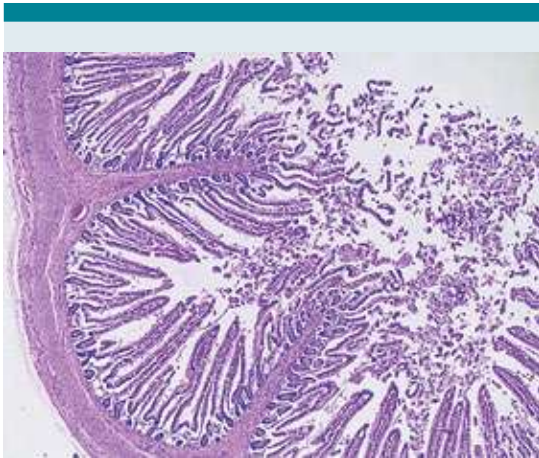


Figura 13. Pérdida generalizada del tejido linfoide asociada a la mucosa del íleon (ausencia de placas de Peyer).

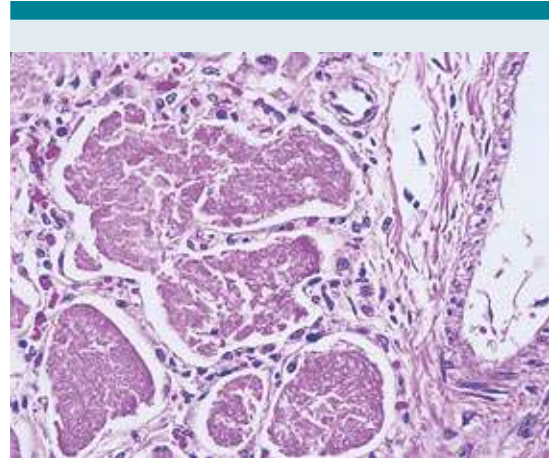


Figura 14. El exudado de *Pneumocystis* es amorfo, eosinófilo y con aspecto microquístico visto con tinción rutinaria de H&E.

Los pulmones tenían un proceso infeccioso intenso difuso y generalizado, en todos los lóbulos, a expensas de exudados intraalveolares de aspecto burbujeante, positivos a las tinciones de PAS, Grocott y plata de Jones, y que morfológicamente corresponden a quistes de *Pneumocystis jirovecii* (**Figura 14-16**). Además, se identificó daño alveolar difuso en fase crónica, con depósito de membranas hialinas (**Figura 17**), metaplasia cuboidea e hipertrofia de neumocitos tipo II, con atipia regenerativa pronunciada. También, fibrosis intersticial, microvasculatura con arterialización leve de distribución irregular y arterias medianas y pequeñas con trombos organizados y recanalizados, que corresponden a tromboembolia debido al hallazgo simultáneo de cistitis hemorrágica, con trombosis de la pared y mucosa vesical. **Figuras 18 y 19**

El corazón tuvo un peso ligeramente mayor al esperado, a expensas de la hipertrofia de ambos ventrículos. Se observaron focos de necrosis miocárdica en el septo y pared del ventrículo izquierdo, así como miocitólisis vacuolar miocárdica. El encéfalo tuvo un peso ligeramente menor al esperado para la talla y la edad, con retracción

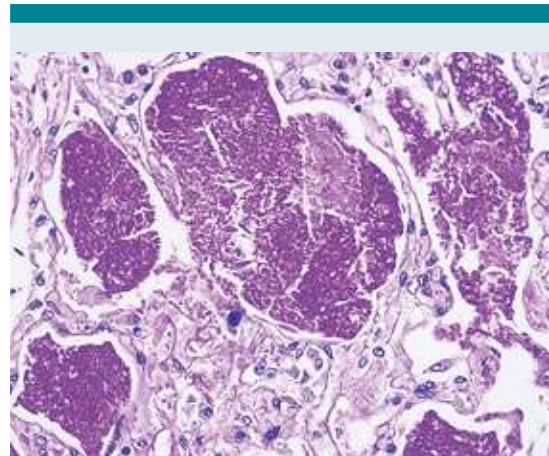


Figura 15. El exudado de *P. jirovecii* es intensamente positivo en color magenta con la tinción de ácido peryódico de Schiff.

neuronal hipóxica isquémica focal. Se encontraron hallazgos morfológicos característicos del estado de choque, principalmente miocitólisis en la pared de las vísceras huecas (**Figura 20**), necrosis tubular aguda renal con nefrocalcinosis, necrosis hepática zonal focal con cambios anóxicos y focos de pancreatitis necrosante.

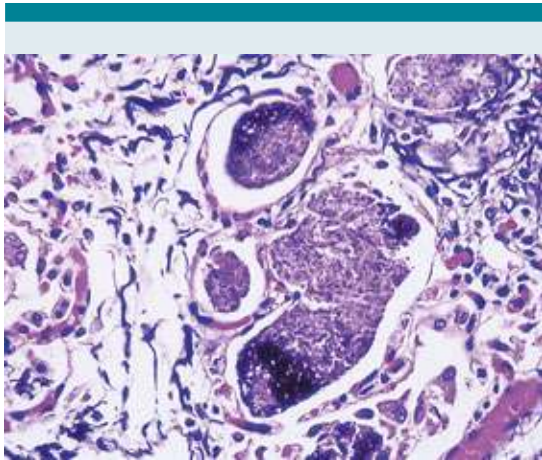


Figura 16. Positividad intensa con técnicas de impregnación de plata (metenamina de Jones) de los microorganismos descritos.

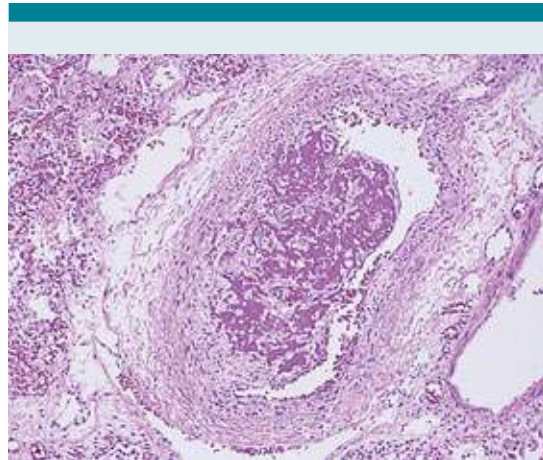


Figura 18. Trombo organizado y en vías de recanalización.

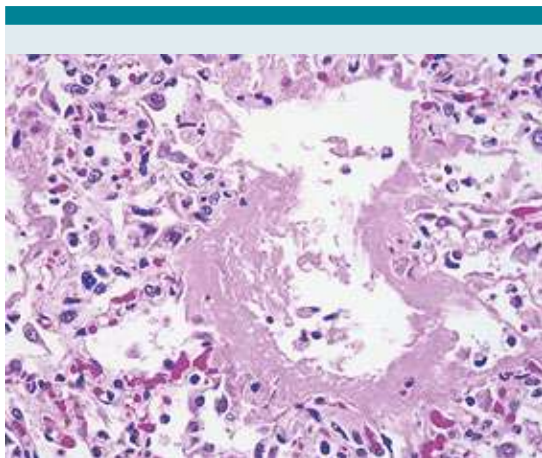


Figura 17. Membranas hialinas en sacos alveolares.

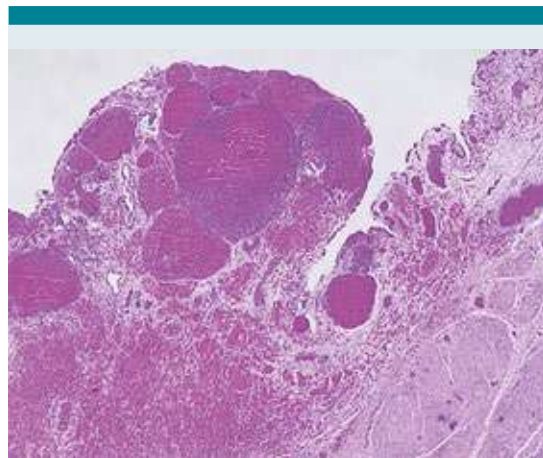


Figura 19. Cistitis hemorrágica con trombosis extensa.

DIAGNÓSTICOS ANATÓMICOS FINALES

Inmunodeficiencia combinada grave con displasia del timo quizá ligada al X

Pérdida generalizada de tejido linfoide:

1. Ausencia de amígdalas faríngeas.

2. Hipoplasia en el anillo de Waldeyer.
3. Ausencia de ganglios linfáticos bronquiales, mediastinales y mesentéricos.
4. Hipoplasia de pulpa blanca del bazo.
5. Ausencia de tejido linfoide de los espacios porta y tejido linfoide asociado con mucosas en el tubo digestivo.

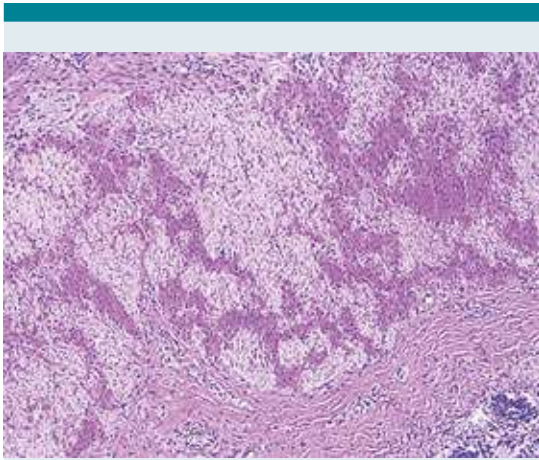


Figura 20. Miocitólisis vacuolar de la pared muscular propia en el colon, como dato anatómico de choque.

Neumonía grave por *Pneumocystis jirovecii* con daño alveolar difuso en fase exudativa y proliferativa

Trombos en arterias viscerales y tromboembolias pulmonares.

Datos anatómicos de hipertensión pulmonar, con hipertrofia biventricular y dilatación del ventrículo derecho.

Datos anatómicos de choque:

1. Lesión hipóxico-isquémica en la corteza cerebral y cerebelosa.
2. Necrosis miocárdica focal de predominio en el septo y la pared del ventrículo izquierdo.
3. Miocitólisis vacuolar miocárdica y periférica.
4. Necrosis hepática zonal focal con cambios anóxicos.
5. Pancreatitis necrotizante focal.

6. Necrosis tubular aguda, extensa, en fase de recuperación, con calcificación distrófica multifocal.

DISCUSIÓN

La displasia tímica es la huella histopatológica característica de la inmunodeficiencia combinada grave, que corresponde a un espectro morfológico representado, fundamentalmente, por la desorganización del epitelio del timo y ausencia del desarrollo de corpúsculos de Hassall. Suelen ser timos pequeños en los que se distingue la atrofia e involución, en donde se mantiene cierta organización morfológica entre los componentes cortical y medular del timo. Persisten los corpúsculos de Hassall que suelen calcificarse, hay pérdida acentuada del componente linfóide, pero con persistencia de timocitos residuales e infiltración por células plasmáticas.⁴

La primera descripción de inmunodeficiencia combinada grave con alteraciones del timo la hicieron Glanzmann y Riniker en 1950, en dos hermanos de Zúrich en quienes advirtieron que el timo era minúsculo y carente de corpúsculos de Hassall.⁵ En 1958^{6,7} se reportaron cuatro casos y se denominó “agammaglobulinemia tipo Suiza” para diferenciarla de la agammaglobulinemia descrita por Bruton en 1952 en Estados Unidos. El profesor Nezelof describió, en 1964, “la hipoplasia hereditaria del timo” con inmunoglobulinas séricas normales y células plasmáticas,⁸ que posteriormente se describió como “síndrome de Nezelof”, y subsiguientemente publicó en 1983 la primera (y única) clasificación morfológica del timo displásico en cuatro variantes⁹: 1) displasia tímica simple, 2) displasia tímica con diferenciación corticomedular, 3) displasia tímica pseudoglandular y 4) pseudoatrofia tímica (similar a la atrofia severa); este último con corpúsculos de Hassall, pequeños, necróticos, calcificados o quísticos. Esta última morfología ya había sido reportada desde 1973-1975 en

un taller de Albany, Nueva York, en donde se describió la deficiencia de enzima adenosina desaminasa (ADA) en pacientes con timo de aspecto atrófico y con corpúsculos de Hassall.¹⁰ Años más tarde, en 1989, Rotech y colaboradores¹¹ reportaron ocho autopsias en pacientes con deficiencia de la enzima adenosina desaminasa, uno de ellos con timo displásico y corpúsculos de Hassall; sin embargo, los dos casos de deficiencia de esa enzima en el trabajo de Nezelof de 1983 mostraron timos con displasia simple y ausencia de corpúsculos, lo que sugirió que el timo de esos pacientes *in utero* tenía cierto grado de maduración quizá por la actividad de la adenosina desaminasa materna transplacentaria, y al nacer sufría atrofia progresiva que mostraba, en algunos casos, corpúsculos de Hassall atróficos hasta desaparecer por completo.

También se estudió un caso de deficiencia de la enzima nucleósido fosforilasa que mostró, igualmente, al timo con patrón de atrofia severa y aislados corpúsculos de Hassall involutivos. En la actualidad está en desuso la clasificación morfológica de Nezelof, pues se ha comprendido la displasia del timo como un espectro clínico-patológico en relación con la funcionalidad del linaje de linfocitos afectados y las consecuencias celulares y humorales.

Los pacientes con inmunodeficiencia combinada grave corresponden a un espectro heterogéneo fenotípico y genotípicamente de errores innatos de la inmunidad, la más grave, cuyas bases genéticas se han demostrado en gran porcentaje (más del 85%).¹² La mayor parte tiene patrón de herencia ligado al cromosoma X (por tanto, afecta más con frecuencia a los varones) y el resto de casos tiene herencia autosómica recesiva. La forma más común de inmunodeficiencia combinada grave (ligada al cromosoma X) se debe a mutaciones de la subunidad común de la cadena gama (γ) del receptor de citocinas,¹³ que afecta a los receptores de IL-2, IL-4, IL-7, IL-9, IL-11, IL-5 e IL-21, particularmente los de IL-7 implicados

en el desarrollo temprano de los linfocitos T y los receptores de IL-15 implicados en el desarrollo de linfocitos NK.^{14,15} Esto se traduce en un fenotipo linfocitario T-, B+, NK-, con linfocitos B morfológicamente normales pero que, ante la falta de estímulo y colaboración de células T, sufren defectos de activación, proliferación y diferenciación y obstruyen la producción de anticuerpos lo que resulta en hipogammaglobulinemia intensa.

Una forma similar de inmunodeficiencia combinada grave es la deficiencia de Jak3, una cinasa intracelular esencial para la transducción de señales a través de la subunidad común de la cadena γ del receptor de citocinas, siguiendo el mismo mecanismo de la inmunodeficiencia ligada al cromosoma X y compartiendo el mismo fenotipo clínico y celular, excepto que la deficiencia de Jak3 se hereda con patrón autosómico recesivo. También se han observado mutaciones parciales de Jak3 con actividad disminuida de inmunoglobulinas que se manifiestan con un cuadro clínico de inmunodeficiencia leve.¹⁶

La deficiencia de adenosina desaminasa corresponde, aproximadamente, a una tercera parte de los casos de inmunodeficiencia combinada grave con herencia autosómica recesiva, causada por mutaciones del gen adenosina desaminasa en el locus 20q13.11.¹⁷ La causa fisiopatológica de esta deficiencia se fundamenta en su papel como enzima de la vía de recuperación de purinas que media la conversión de adenosina en inosina (y desoxiadenosina en desoxiinosina). La ausencia funcional de la adenosina desaminasa permite la acumulación intracelular de metabolitos fosforilados de adenosina y desoxiadenosina (por ejemplo, desoxi-ATP) que son tóxicos para los precursores linfoides de la médula ósea y del timo,¹⁸ en especial los de la línea de células T. El fenotipo linfocitario resultante es T-, B- y NK-.

Es así como se clasifica el espectro de la inmunodeficiencia combinada grave, según el

fenotipo linfocitario resultante de la mutación subyacente; éste es un abordaje simple, práctico y útil de inicio, para posteriormente proceder al molecular y la clasificación puntual del defecto subyacente. En pacientes con inmunodeficiencia combinada grave con fenotipo T-, B-, NK- se encuentra la deficiencia de adenosina desaminasa y la disgenesia reticular, causada por mutaciones del gen de la adenilato cinasa 2 mitocondrial. Esta deficiencia resulta en apoptosis intensa de precursores linfoides y mieloides que cursan con neutropenias severas, infecciones intensas y muerte temprana, además de sordera neurosensorial.¹⁹

Existen inmunodeficiencias combinadas graves con fenotipo linfocitario T-, B-, NK+ que, en conjunto, abarcan entre 20 y 30% de la totalidad de casos de inmunodeficiencia combinada grave. Son causados por defectos en la recombinación genética de los segmentos V (D) J de ADN que evita la reagrupación genética somática, esencial para la unión de los receptores en las células T y los genes de inmunoglobulina.²⁰ La más conocida es por mutaciones de genes recombinasa-activadores (RAG1/RAG2), seguidos de mutaciones del gen DCLRE1C (*Artemis*) y de la subunidad catalítica de la proteína cinasa de ADN (DNA-PKcs).²¹

En menor proporción hay inmunodeficiencias combinadas graves con fenotipos linfocitarios T-, B+, NK+, como las asociadas con defectos de la cadena α del receptor de IL-7, de la proteína reguladora de actina, de la proteína coronina 1A (CORO1A), de CD45 y de las cadenas del receptor CD3 (CD3 δ , CD3 ϵ , CD3 ζ). Del fenotipo linfocitario T+, B+, NK+, destacan la mutación de la ligasa IV de ADN, los síndromes de linfocito desnudo por mutación de los complejos mayores de histocompatibilidad I y II, deficiencia de CD3 γ , de CD8, CD25, entre otros.

Los lactantes afectados tienen candidiasis orofaríngea prominente, exantema extenso del pañal

y retraso del desarrollo y crecimiento. Algunos pacientes tienen un exantema morbiliforme poco después de nacer, debido a la transferencia transplacentaria de células T maternas que producen enfermedad de injerto contra huésped. Los pacientes con inmunodeficiencia combinada grave son extremadamente susceptibles a las infecciones graves y recurrentes por un amplio rango de patógenos, incluidos: *Candida albicans*, *Pneumocystis jirovecii*, *Pseudomonas*, citomegalovirus, y un extenso abanico de bacterias.

El diagnóstico temprano de estos pacientes es fundamental por su estrecha relación con el pronóstico de la enfermedad. En este sentido, en varios países la detección de esta enfermedad se establece de manera rutinaria mediante el tamiz neonatal por medio del filtro de Guthrie, al detectar TRECs (círculos de excisión del receptor de linfocito T),²² que son fragmentos de ADN episomales, resultado del reordenamiento génico durante la maduración del linfocito-T. En México solo en el sistema de salud de PEMEX se practica la detección temprana.

En la neumonía por *Pneumocystis jirovecii* existen infiltrados alveolares pulmonares bilaterales difusos que se extienden a partir de la región perihiliar, y que pueden ser unilaterales o asimétricos. En esta variedad de neumonía hay más probabilidad de tener enfermedad pulmonar bilateral, mayor frecuencia de hipoxemia y menor de afectación pleural. Ningún hallazgo es patognomónico de neumonía por *Pneumocystis jirovecii*. Las radiografías de tórax pueden mostrar cambios pulmonares intersticiales bilaterales extensos junto con una sombra alveolar difusa.²³ La necesidad de ventilación mecánica en pacientes con neumonía por *Pneumocystis jirovecii* grave aumenta el riesgo de muerte.

El método radiológico para el diagnóstico de neumonía por *Pneumocystis jirovecii* es la tomografía computada, que debe considerarse cuando las radiografías de tórax son normales.



TCAR se presentan regiones en mosaico, bilaterales, de atenuación en vidrio deslustrado y engrosamiento de los tabiques interlobulares. Los hallazgos de imagen más típicos en pacientes inmunocomprometidos sin VIH son las opacidades en vidrio en los lóbulos superiores con preservación de la periferia.^{24,25} La linfadenopatía es poco frecuente. En pacientes inmunocomprometidos el engrosamiento de la pared bronquial es más indicativo de neumonía bacteriana. Los nódulos son más característicos de infección fúngica, lo mismo que un patrón en mosaico lo es de neumonía por *Pneumocystis jirovecii*. Cuando los hallazgos de la tomografía computada no están claros, la tomografía por emisión de positrones con fluorodesoxiglucosa se puede usar para diagnosticar la neumonía por *Pneumocystis jirovecii* y también ayuda a vigilar la respuesta al tratamiento.

Las características histopatológicas de la neumonía por *Pneumocystis jirovecii* se dividen en dos grupos o patrones, atendiendo a las influencias etarias, epidemiológicas y el estado inmunológico del hospedero. Existe la neumonía epidémica por *P. jirovecii*, también llamada neumonía intersticial de células plasmáticas, que ocurre en población pediátrica no inmunodeficiente y se caracteriza por intensa inflamación linfoplasmocitaria, que recuerda neumonías por microorganismos oportunistas (particularmente virales) en infantes prematuros, desnutridos o con otro estado debilitante. La neumonía esporádica por *P. jirovecii* en adultos, que suelen ser inmunodeficientes (VIH-sida, debido a tratamiento inmunosupresor o quimioterapia en cáncer) se caracteriza por un patrón típico de inflamación crónica mínima, hiperplasia de neumocitos tipo II y exudado intraalveolar masivo y difuso de microorganismos infecciosos.²⁶ Hay, además, patrones atípicos, incluido el daño alveolar difuso con depósito de membranas hialinas, fibrosis intersticial difusa, neumonía necrotizante y granulomatosa.

En nuestra experiencia institucional, de 21 casos de autopsia con diagnóstico de inmunodeficiencia combinada grave, el agente infeccioso oportunista más prevalente fue citomegalovirus, seguido de *Pseudomonas* y, enseguida, *Pneumocystis jirovecii*. Es importante recalcar que, antaño, *P. jirovecii* se consideraba el oportunista más frecuente en casos de inmunodeficiencia: gracias a la introducción de la trimetoprima con sulfametoxazol, como agente profiláctico, se logró disminuir en gran medida.

Todos los casos de inmunodeficiencia combinada grave deben tratarse, de primera intención, con trasplante de progenitores hematopoyéticos. Hay evidencia significativa de la utilidad de la terapia génica, al menos en las deficiencias ligadas a X²⁷ y por deficiencia de ADA,²⁸ con vectores de retrovirus con la habilidad de integrarse de manera permanente en el ADN genómico, que permite la expresión correcta, a largo plazo, de los genes mutados en el linaje de células hematopoyéticas.

CONCLUSIONES

Se reportó un caso de inmunodeficiencia combinada grave que, por características clínicas, el antecedente de muerte en varones infantes en la historia familiar, el fenotipo linfocitario determinado por laboratorio y las características anatomopatológicas descritas (patrón de displasia tímica, infección secundaria masiva pulmonar anérgica por *Pneumocystis jirovecii*), sugieren que se trata de una inmunodeficiencia ligada a X.

En este caso no fue posible el procedimiento genético molecular de la causa etiológica subyacente; sin embargo, es importante reconocer las características clínicas del cuadro inicial (y final) junto con los antecedentes familiares de suma importancia, así como la integración radiológica, en el proceso diagnóstico de un

paciente lactante con sospecha de error innato de la inmunidad. Sigue siendo fundamental establecer mecanismos para la detección precisa de defectos genéticos subyacentes a estas entidades, pues adquieren gran importancia para el asesoramiento genético de la familia, la planificación familiar y para fines epidemiológicos y de investigación científica del Instituto Nacional de Pediatría.

REFERENCIAS

1. Bousfiha A, MounDIR A, Tangye SG, Picard C, Jeddane L, Al-Herz W, *et al.* The 2022 Update of IUIS Phenotypical Classification for Human Inborn Errors of Immunity. *J Clin Immunol* 2022; 42 (7): 1508-520.
2. Bustamante Ogando JC, Partida Gaytán A, Aldave Becerra JC, Álvarez Cardona A, Bezrodnik L, Borzutzky A, Blancas Galicia L, *et al.* Latin American consensus on the supportive management of patients with severe combined immunodeficiency. *J Allergy Clin Immunol* 2019; 144 (4): 897-905.
3. Stephanie Ryan, Michelle McNicolas, Stephen J. Eustace. Torax, en Anatomía para el diagnóstico por imagen. Madrid: Marban, 2013.
4. Gilbert-Barness E, Kapur RP. Thymus, Spleen, Lymphoid, Tissues and Immunodeficiency disorders. En: Potter's Pathology of the Fetus, Infant and Child. 2th ed. Elsevier, 2007; 1538.
5. Glanzmann E, Riniker P. Essentielle lymphocytopenie. Ein neues Krankheitsbild aus der Sanglings-pathologie. *Ann Paediatr (Basel)* 1950; 175: 1-32.
6. Hitzig WH, Biro Z, Bosch H. Agammaglobulinemia & lymphocytosis with atrophy of lymphatic tissue. *Helv Paediatr Acta* 1958; 13: 551-85.
7. Tobler R, Cottier H. Familial lymphopenia with agammaglobulinemia & severe monilia: the essential lymphocytopenia as a special form of early childhood agammaglobulinemia. *Helv Paediatr Acta* 1958; 13: 313-38.
8. Nezelof C, Jammet ML, Lortholary P, Labrune B, Lamy M. L'hypoplasie Héritaire du thymus. Sa place et sa responsabilité dans une observation d'aplasie lymphocytaire normoplasmo-cytaire et normoglobulinémique du nourrisson. *Arch Fr Pédiatr* 1964; 21: 897-920.
9. Gosseye S, Diebold N, Griscelli C, Nezelof C. Severe combined immunodeficiency disease: a pathological analysis of 26 cases. *Clin. Immunol. Immunopathol* 1983; 28: 58-77.
10. Meuwissen HJ, Pollara B, Pickering RJ. Combined immunodeficiency disease associated with adenosine deaminase deficiency. Report on a Workshop Held in Albany, New York, October 1, 1973. *Pediatrics* 1975; 86 (2): 169-81.
11. Ratech H, Hirschhorn R, Greco MA. Pathologic findings in adenosine deaminase deficient-severe combined immunodeficiency. II. Thymus, spleen, lymph node, and gastrointestinal tract lymphoid tissue alterations. *Am J Pathol* 1989; 135 (6): 1145-56.
12. Tasher D, Dalal I. The genetic basis of severe combined immunodeficiency and its variants. *Appl Clin Genet* 2012; 5: 67-80.
13. Sugamura K, Asao H, Kondo M, Tanaka N, Ishii N, Ohbo K, *et al.* The interleukin-2 receptor gamma chain: its role in the multiple cytokine receptor complexes and T cell development in xSCID. *Annu Rev Immunol* 1996; 14: 179-205.
14. Kovanen PE, Leonard WJ. Cytokines and immunodeficiency diseases: Critical roles of the gamma(c)-dependent cytokines interleukins 2, 4, 7, 9, 15, and 21, and their signaling pathways. *Immunol Rev* 2004; 202: 67-83.
15. Rochman Y, Spolski R, Leonard WJ. New insights into the regulation of T cells by gamma(c) family cytokines. *Nat Rev Immunol* 2009; 9 (7): 480-90.
16. O'Shea JJ, Notarangelo LD, Johnston JA, Candotti F. Advances in the understanding of cytokine signal transduction: The role of Jaks and STATs in immunoregulation and the pathogenesis of immunodeficiency. *J Clin Immunol* 1997; 17 (6): 431-47.
17. Hershfield MS. Genotype is an important determinant of phenotype in adenosine deaminase deficiency. *Curr Opin Immunol* 2003; 15 (5): 571-77.
18. Resta R, Thompson LF. SCID: the role of adenosine deaminase deficiency. *Immunol Today* 1997; 18 (8): 371-74.
19. Lagresle-Peyrou C, Six EM, Picard C, Rieux-Laucat F, Michel V, Ditadi A, *et al.* Human adenylate kinase 2 deficiency causes a profound hematopoietic defect associated with sensorineural deafness. *Nat Genet* 2009; 41 (1): 106-111.
20. Nicolas N, Moshous D, Cavazzana-Calvo M, Papadopoulou D, de Chasseval R, Le Deist F, *et al.* A human severe combined immunodeficiency (IDCG) condition with increased sensitivity to ionizing radiations and impaired V(D)J rearrangements defines a new DNA recombination/repair deficiency. *J Exp Med* 1998; 188 (4): 627-634.
21. de Villartay JP. V(D)J recombination deficiencies. *Adv Exp Med Biol* 2009; 650: 46-58. doi: 10.1007/978-1-4419-0296-2_4
22. Puck JM. Newborn screening for severe combined immunodeficiency and T-cell lymphopenia. *Immunol Rev* 2019; 287 (1): 241-52.
23. Bollée G, Sarfati C, Thiéry G, Bergeron A, de Miranda S, Menotti J, *et al.* Clinical Picture of *Pneumocystis jirovecii* Pneumonia in Cancer Patients. *Chest* 2007; 132: 1305-10.
24. Toma P, Bertaina A, Castagnola E, Colafati GS, D'Andrea ML, Finocchi A, *et al.* Fungal infections of the lung in children. *Pediatr Radiol* 2016; 46 (13): 1856-65.
25. Vogel MN, Vatlach M, Weissgerber P, Goepfert B, Claussen CD, Hetzel J. *et al.* HRCT-features of *Pneumocystis jirovecii* pneumonia and their evolution before and after treatment in non-HIV immunocompromised patients. *Eur J Radiol* 2012; 81 (6): 1315-20.



26. Luna MA, Cleary KR. Spectrum of pathologic manifestations of *Pneumocystis carinii* pneumonia in patients with neoplastic diseases. *Semin Diagn Pathol* 1989; 6 (3): 262-72.
27. Hacein-Bey-Abina S, Hauer J, Lim A, Picard C, Wang GP, Berry CC. *et al.* Efficacy of gene therapy for X-linked severe combined immunodeficiency. *N Engl J Med* 2010; 363 (4): 355-64.
28. Ferrua F, Brigida I, Aiuti A. Update on gene therapy for adenosine deaminase-deficient severe combined immunodeficiency. *Curr Opin Allergy Clin Immunol* 2010; 10 (6): 551-56.