

## Manifestaciones clínicas no respiratorias, secundarias a infección por SARS-CoV-2 en niños

### Non-respiratory clinical manifestations, secondary to SARS-CoV-2 infection in children

Armando Reyes-Cadena

Los coronavirus son importantes patógenos humanos y animales. A finales de 2019 se identificó un nuevo coronavirus causante de neumonía, en un grupo de casos, en Wuhan, China. En febrero 2020 la OMS designó a la enfermedad COVID-19, que significa enfermedad por coronavirus 2019. El virus que causa COVID-19 se denomina síndrome respiratorio agudo severo coronavirus 2 (SARS-CoV-2). El 11 de marzo de 2020 la OMS declaró pandemia al COVID-19.<sup>1</sup>

Los coronavirus pertenecen a la familia Coronaviridae, integrada por dos subtipos: Coronavirinae y Torovirinae. Son virus ARN con una cubierta de glicoproteínas en forma de espiga, envoltura y proteínas de la membrana, tienen forma esférica y miden de 70 a 120 nm de diámetro, con cuatro proteínas estructurales. Las proteínas espigadas ayudan al virus a entrar a las células del huésped. El virus invade múltiples tipos de células epiteliales respiratorias, macrófagos alveolares y monocitos, utilizando los receptores ACE2.<sup>1</sup> **Figura 1**

El COVID-19 parece ser más leve en niños, que en adultos, y sus síntomas pueden pasar inadvertidos antes del diagnóstico, aunque se han informado casos graves. De los 69,703 casos de COVID-19 confirmados por laboratorio en menores de 20 años, notificados a los Centros para el Control y la Prevención de Enfermedades (CDC) de Estados Unidos al 30 de mayo 2020, los niños y las niñas se vieron igualmente afectados.<sup>1</sup>

Si bien los hallazgos clínicos en niños con COVID-19 son diversos, la fiebre y la tos son los síntomas notificados con más frecuencia. En la vigilancia de casos en Estados Unidos (hasta el 30 de mayo 2020), la

Adscrito al servicio de Consulta externa Instituto Nacional de Pediatría, Ciudad de México.

**Recibido:** 4 de diciembre 2020

**Aceptado:** 15 de diciembre 2020

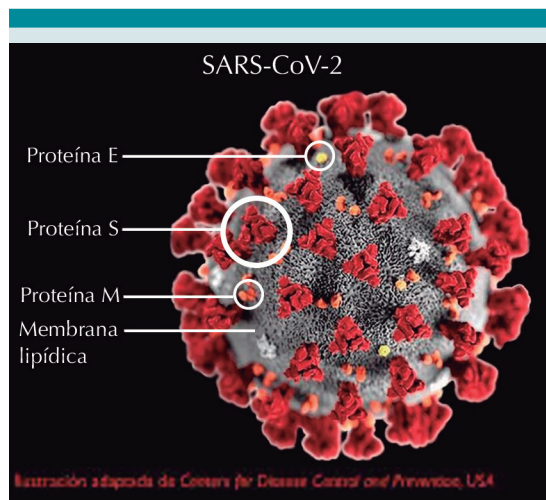
#### Correspondencia

Armando Reyes Cadena  
cadenadr@yahoo.com.mx

**Este artículo debe citarse como:** Reyes-Cadena A. Manifestaciones clínicas no respiratorias secundarias a infección por SARS-CoV-2 en niños. Acta Pediatr Méx. 2021; 42 (1): 48-52.  
DOI: <http://dx.doi.org/10.18233/APM-42No1pp48-522215>

información de los síntomas estuvo disponible para 5188 niños de 0-9 años y 12,689 de 10-19 años.<sup>1</sup> La frecuencia de síntomas en niños de 0 a 19 años se describe en el **Cuadro 1**.

Los síntomas gastrointestinales pueden ocurrir sin síntomas respiratorios. La diarrea, vómitos y dolor abdominal son los síntomas gastrointestinales más comunes notificados en niños. También se ha reportado colestasis aguda en adolescentes.



**Figura 1.** Estructura de SARS-CoV-2.

**Cuadro 1.** Frecuencia de los síntomas en niños de 0 a 19 años

Síntoma	Edad 0-9 años %	Edad 10-19 años %
Fiebre	46	35
Tos	37	41
Dificultad respiratoria	7	16
Mialgia	10	30
Rinorrea	7	8
Odinofagia	13	29
Cefalea	15	42
Náuseas-vómitos	10	10
Dolor abdominal	7	8
Diarrea	14%	14
Anosmia-disgeusia	1	10

En menores de 12 meses los hallazgos clínicos adicionales incluyen dificultad para alimentarse y fiebre, sin una fuente obvia. Los síntomas respiratorios pueden ser mínimos.<sup>1</sup>

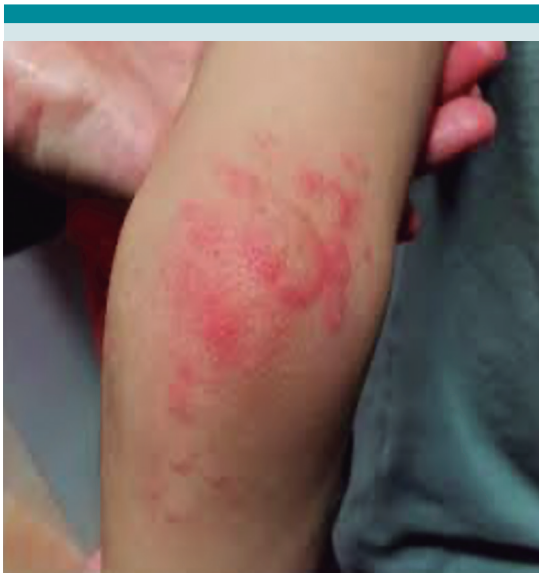Los hallazgos cutáneos se han informado con poca frecuencia; se han descrito 5 patrones clínicos:

- 1. Lesiones pseudosabañón (19%):** máculas, placas y nódulos rojo-violáceos en áreas acrales (pies y manos). En menor frecuencia puede verse un patrón de eritema multiforme *like* con máculas pequeñas, menores de 1 cm, redondeadas, eritematosas y vesículas con tendencia a la coalescencia. Pueden aparecer áreas purpúricas, casi siempre asimétricas y acompañadas de dolor o prurito. **Figura 2**
- 2. Erupciones vesiculares tipo vesícula *like* (9%):** por lo general son pequeñas vesículas que aparecen en el tronco y las extremidades. No afectan a las mucosas. Pueden tener contenido hemorrágico y, a veces, son grandes o difusas. El prurito es leve o ausente.
- 3. Lesiones tipo urticarias (19%):** son pruriginosas y mayormente se distribuyen en el tronco o son dispersas.
- 4. Erupciones maculopapulares (47%):** se describen lesiones de distribución perifolicular y descamación, lesiones pitiriasis rosada-*like*, lesiones purpúricas puntiforme o en grandes áreas, pápulas pseudovesiculares en las extremidades y lesiones de eritema multiforme. **Figura 3**
- 5. Livedo o necrosis (6%):** En el tronco o las áreas acrales.<sup>2</sup>

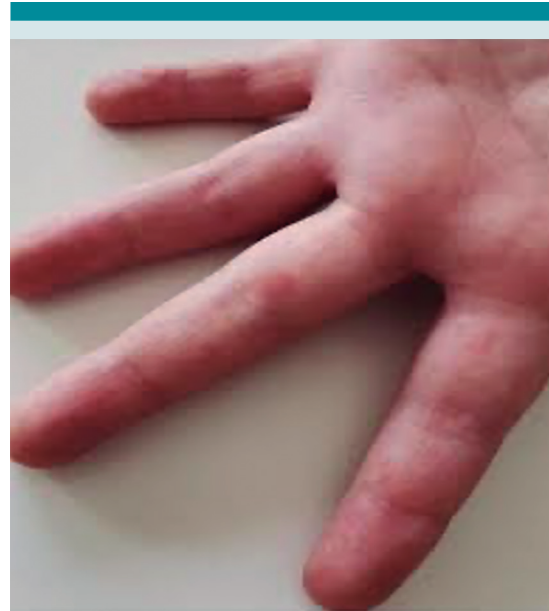Las lesiones acroisquémicas afectan a niños y adolescentes que lucen aparentemente sanos; los principales sitios de afectación son los pies y,

algunas veces, las manos. Los dedos casi siempre están afectados, en algunas ocasiones también la región plantar; las lesiones no afectan todos los dedos, en promedio 3, con frecuencia separados por dedos no afectados.

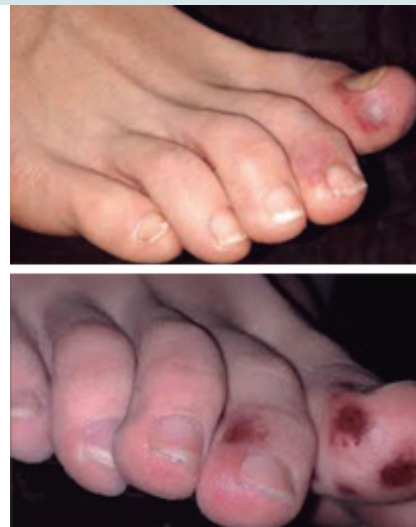Las lesiones pueden ser redondeadas, medir algunos milímetros y ser múltiples o afectar todo el dedo, casi siempre con una demarcación clara a nivel metatarsal. Al principio tienen un color rojo-purpúreo o azulado. Durante su evolución pueden llegar a tener bulas o costras negras; la mayor parte de las veces son dolorosas e involucionan en el transcurso de dos semanas, con desaparición completa. Estas lesiones pudieran ser la expresión de microtrombosis secundaria debida a daño endotelial y alteraciones vasculares. Las manifestaciones dermatológicas pudieran ser útiles para identificar niños y adolescentes con formas leves de infección, pero que son fuentes potenciales de contagio.<sup>3</sup> **Figura 4**



**Figura 2.** Máculo-pápulas de aspecto discoide sugiere de eritema multiforme. Tomado de Maqueda-Zamora A, et al. Manifestaciones dermatológicas de la infección por COVID-19 en Pediatría. Rev Clin Med Fam. 2020; 13 (2): 166-70.



**Figura 3.** Pápulas eritematosas en dedos de las manos. Tomado de Maqueda-Zamora A, et al. Manifestaciones dermatológicas de la infección por COVID-19 en Pediatría. Rev Clin Med Fam 2020; 13 (2): 166-70.



**Figura 4.** Lesiones acroisquémicas purpúricas. Tomado de Mazzotta F, Troccoli T. Acute Achromia in the child at the time of COVID-19. Dermatología Pediátrica, Bari 2020; 2-4.

### Síndrome inflamatorio multisistémico en niños

Es una afección poco común, pero grave, asociada con COVID-19 que se ha informado en niños de Europa y América del Norte. En abril de 2020, informes del Reino Unido documentaron una presentación en niños similar a la enfermedad de Kawasaki incompleta o al síndrome de choque tóxico. La afección se denominó síndrome inflamatorio multisistémico en niños. La incidencia de este síndrome, secundaria a COVID-19 en niños, se ha estimado en 2 casos por cada 100,000 afectados.<sup>4</sup> Las características clínicas de este síndrome pueden ser similares a las de la enfermedad de Kawasaki, el síndrome de choque por enfermedad de Kawasaki y el síndrome de choque tóxico.<sup>5</sup>

La mayoría de los casos de este síndrome se reporta en niños mayores y adolescentes, más de 70% previamente sanos. Los niños de raza negra e hispanos se han visto más afectados; se reportan 25-45% de los casos en niños de raza negra, 30-40% en niños hispanos, 15-25% niños blancos y 3-28% en niños asiáticos. La frecuencia de síntomas del síndrome inflamatorio multisistémico en niños se describe en el **Cuadro 2**. Los síntomas gastrointestinales son particu-

**Cuadro 2.** Frecuencia de síntomas del síndrome inflamatorio multisistémico en niños

Síntoma	Frecuencia %
Fiebre persistente (duración media 4-6 días)	100
Exantema	46-76
Conjuntivitis	30-81
Afectación de membranas mucosas	27-76
Síntomas neurocognitivos (cefalea, letargo, confusión)	29-58
Síntomas respiratorios	21-65
Odinofagia	10-16
Mialgia	8-17
Edema de manos y pies	9-16

larmente frecuentes y prominentes; en algunos niños la presentación clínica simula apendicitis.

Cuando hay síntomas neurocognitivos puede haber manifestaciones neurológicas más graves: encefalopatía, convulsiones, coma, meningoencefalitis, debilidad muscular y signos del tronco encefálico y cerebeloso. Los hallazgos clínicos más comunes informados en las series disponibles se mencionan en los **Cuadros 3 y 4**.

La incidencia de anomalías en las arterias coronarias fue similar en los síndromes inflamatorios multisistémicos asociados con COVID-19, se observaron en 16 a 21% de los casos, lo que destaca la importancia de la ecocardiografía de rutina en todos los niños con síndrome inflamatorio multisistémico durante su evolución.

Existe una sobreposición fenotípica considerable con el síndrome inflamatorio multisistémico y la enfermedad de Kawasaki. En las series de casos disponibles, aproximadamente de 40-50% de los niños con este síndrome cumplieron los criterios de enfermedad de Kawasaki, completo e incom-

**Cuadro 3.** Hallazgos clínicos más comunes informados en las series disponibles

Síntoma	Frecuencia %
Choque	32-76
Cumplen criterios para enfermedad de Kawasaki completa	22-64
Disfunción miocárdica	51-90
Arritmia	12
Insuficiencia respiratoria aguda que requiere ventilación invasiva o no invasiva	28-52
Lesión renal aguda	8-52
Serositis (derrame pleural, pericárdico, ascitis)	24-57
Hepatitis o hepatomegalia	5-21
Encefalopatía, convulsiones, coma o meningoencefalitis	6-7

**Cuadro 4.** Espectro clínico de COVID-19 asociado con síndromes inflamatorios multisistémicos en niños

Estado inflamatorio febril	Enfermedad similar a enfermedad de Kawasaki	Síndrome inflamatorio multisistémico severo
Algunos niños pueden tener fiebre persistente y síntomas leves (fatiga y cefalea). Los marcadores inflamatorios se pueden elevar, pero sin signos de afectación sistémica severa	Algunos niños cumplen criterios incompletos o completos para enfermedad de Kawasaki y no sufren choque ni tienen afectación severa multisistémica	Niños con marcadores inflamatorios muy elevados y daño multisistémico severo. Son comunes el daño cardíaco y el choque sistémico

pleto. En particular, existen similitudes entre el síndrome inflamatorio multisistémico y el síndrome de choque asociado con la enfermedad de Kawasaki que ocurre, aproximadamente, en 5% de los casos de esta enfermedad y se caracteriza por la importante afectación cardiovascular.<sup>5</sup>

En México se han reportado cuatro casos de niños, residentes en Baja California, con síndrome inflamatorio multisistémico asociado con COVID-19. La media de edad fue de 8.2 años (9 meses a 14 años), dos de sexo masculino y dos del femenino. Todos los casos se manifestaron con fiebre (media de cinco días previos a su admisión hospitalaria), exantema, conjuntivitis no supurativa, edema y eritema en las extremidades, mucositis oral y queilitis en los labios, dolor abdominal, náusea y vómito. Los pacientes cursaron con dilataciones coronarias diagnosticadas por ecocardiograma y uno con miocarditis. En ese estudio se confirmó, en los cuatro casos, infección por SARS-CoV-2 por medio de PCR en tiempo real de muestras de nasofaringe; sin embargo, sorpresivamente, no había historia clínica de casos de COVID-19 en sus familias. Estos cuatro pacientes ingresaron con choque y fueron resistentes al tratamiento con inmunoglobulina intravenosa, lo que coincidió con lo reportado en otros países.<sup>6</sup>

Algunos estudios sugieren que la mayoría de los niños con infección por SARS-CoV-2 tienen síntomas leves y mejor pronóstico; de ahí que casi todos mejoren rápidamente. Los niños infec-

tados, a pesar de encontrarse asintomáticos, son portadores del virus y juegan un papel relevante en la diseminación de la infección. En los niños infectados, la severidad de los síntomas es muy variable.<sup>7</sup>

## REFERENCIAS

1. Deville J, Song E, Ovellette CP. Coronavirus disease 2019 (COVID-19): Clinical manifestations and diagnosis in children. En: Edwards M, ed. *Up To Date*. <https://www.uptodate.com/contents/coronavirus-disease-2019-covid-19-clinical-manifestations-and-diagnosis-in-children>.
2. Sociedad Argentina de Pediatría. Comité de Dermatología de la Sociedad Argentina de Pediatría. COVID -19 Manifestaciones cutáneas. 2020. [https://www.sap.org.ar/uploads/archivos/general/files\\_manifestaciones-cutaneas-covid-05-20\\_1588889992.pdf](https://www.sap.org.ar/uploads/archivos/general/files_manifestaciones-cutaneas-covid-05-20_1588889992.pdf).
3. Mazzotta F, Troccoli T. Acute Achromic-ischemia in the child at the time of COVID-19. *Dermatología Pediátrica, Bari* 2020; 2-4.
4. Riphageb S, Gómez X, González-Martínez C, Wilkinson N, Therocharis P. Hyperinflammatory shock in children during COVID-19 pandemic. [https://doi.org/10.1016/S0140-6736\(20\)31094-1](https://doi.org/10.1016/S0140-6736(20)31094-1).
5. Sau M, Fredman K. Coronavirus disease 2019 (COVID - 19): Multisystemic Inflammatory Syndrome in children (MIS-C). Clinical features, evaluation, and diagnosis. En Armsby C, Tepas E, ed. *Up To Date*. <https://www.uptodate.com/contents/coronavirus-disease-2019-covid-19-multisystemic-inflammatory-syndrome-in-children-mis-c-clinical-features-evaluation-and-diagnosis-in-children>.
6. Chacón E, Correa Y, Urrea G, Lopatynsky E, Chan F, Montano J. Multisystem Inflammatory Syndrome in Children associated with COVID-19: Report of four cases in Mexico across the Mexico-US Border. *J Infect Dis Cas Rep*. 2020; 1 (4):1-3.
7. Saleem H, Rahman J, Aslam N, Murtazaliev S, Khan S. Coronavirus Disease 2019 (COVID -19) in Children: Vulnerable or Spared? A Systematic Review. *Cureus*. 2020; e8207: 1-10.